

CENTRO UNIVERSITÁRIO UNIDADE DE ENSINO SUPERIOR DOM BOSCO  
CURSO DE ODONTOLOGIA

**CLICIA ZYELLE FRÓES ALVES**

**LASERTERAPIA NA PREVENÇÃO E TRATAMENTO DA MUCOSITE  
ORAL EM PACIENTES ONCOLÓGICOS.** Revisão de literatura

**SÃO LUIS**

**2021**

**CLICIA ZYELLE FRÓES ALVES**

**LASERTERAPIA NA PREVENÇÃO E TRATAMENTO DA MUCOSITE  
ORAL EM PACIENTES ONCOLÓGICOS. Revisão de literatura**

Monografia apresentada ao Curso de  
Graduação de Odontologia como requisito  
parcial à obtenção do título de Cirurgiã  
Dentista pelo Centro Universitário  
Unidade de Ensino Superior Dom Bosco.

Orientador: Prof. Esp. José Manuel  
Noguera Bazán

**SÃO LUIS**

**2021**

Dados Internacionais de Catalogação na Publicação (CIP)  
Centro Universitário – UNDB / Biblioteca

Alves, Clícia Zylene Fróes

Laserterapia na prevenção e tratamento da mucosite oral em pacientes oncológicos: revisão de literatura. / Clícia Zylene Fróes Alves. \_\_ São Luís, 2021.

45 f.

Orientador: Prof. Esp. José Manuel Noguera Bazán.

Monografia (Graduação em Odontologia) - Curso de Odontologia – Centro Universitário Unidade de Ensino Superior Dom Bosco – UNDB, 2021.

1. Câncer oral. 2. Mucosite oral. 3. Laserterapia.

I. Título.

CDU 616.314:533.23

**CLICIA ZYELLE FRÓES ALVES**


**LASERTERAPIA NA PREVENÇÃO E TRATAMENTO DA MUCOSITE ORAL EM  
PACIENTES ONCOLÓGICOS.** Revisão de literatura

Monografia apresentada ao Curso de Graduação em Odontologia do Centro Universitário Unidade de Ensino Superior Dom Bosco como requisito parcial para obtenção do grau de Bacharel em Odontologia.

Orientador: Prof. Esp. José Manuel Noguera Bazán

Aprovada em: 15/06/2021.

BANCA EXAMINADORA



---

**Prof. José Manuel Noguera Bazán (Orientador)**  
Centro Universitário Unidade de Ensino Superior Dom Bosco – UNDB

---

**Prof. Cícero Newton Lemos Felício Agostinho**  
Centro Universitário Unidade de Ensino Superior Dom Bosco – UNDB

---

**Prof. Otávio Augusto Matos**  
Centro Integrado de Estudo Complementar- CIEC

A Deus, meu fiel amigo e aos meus familiares que tanto me apoiaram e acreditaram na minha capacidade.

## AGRADECIMENTOS

No verso 14 do capítulo 118 do livro bíblico Salmos, há uma mensagem de exultação que nos diz que “Este dia foi especialmente preparado pelo SENHOR; vamos nos alegrar nele e festejar.” E ah! como esperei por esse dia, como estou alegre por esse momento, como sou infinitamente grata a Deus e por tudo que trouxe-me até aqui.

Na certa que estes parágrafos não serão suficientes para contemplar a todos que gostaria de agradecer pela significativa contribuição durante este período impar em minha vida pessoal, educacional e, sobretudo profissional, peço perdão á àqueles não forem mencionados, mas saibam que estão em meus pensamentos e em meu coração. Meu sincero obrigado.

Claramente agradeço de todo o meu coração a minha família, meu namorado e amigos, por incentivarem-me todos esses anos, por almejarem sempre o melhor para mim e o melhor de mim. Devo muito a cada um e nada pode pagar pelo bem que me fizeram.

Acompanhado da minha gratidão está meu pedido de desculpas por todas as vezes que não pude estar presente nas várias datas especiais; fisicamente não estava por perto, mas meu coração sempre estava com vocês.

Á minha querida e doce mãe, como eu a amo, como eu a estimo e lhe tomo como exemplo. Este momento deve-se principalmente a você por sempre apoiar-me nas decisões tomadas ao longo da vida e por sempre está presente, mesmo de longe. Não iria muito longe sem você.

Agradeço ao meu orientador Prof. Bazán por aceitar conduzir o meu trabalho de pesquisa, pelo incentivo e pela dedicação do seu escasso tempo ao meu projeto de pesquisa.

Á todos os meus professores e servidores do curso de Odontologia do Centro Universitário Dom Bosco pelo comprometimento, excelência da qualidade técnica, pelo carinho e cuidado que dispensaram sobre mim. Obrigado pelas vezes que me deram a mão e seguiram comigo.

Aos meus colegas de turma e da graduação, trilhamos um longo caminho juntos e juntos conseguimos vencer cada desafio; torço pelo sucesso de cada um.

Concluo meus agradecimentos fazendo das palavras do grande escritor Napoleon Hill- especialista em realização pessoal e profissional- as minhas quando disse: “sou muito grato às adversidades que apareceram na minha vida, pois elas me ensinaram a tolerância, a simpatia, o autocontrole, a perseverança e outras qualidades que, sem essas adversidades, eu jamais conheceria”.

“[...] ‘Oh, quanto eu desejo que o SENHOR me abençoe maravilhosamente e me ajude em meu trabalho. Fique comigo em tudo quanto eu fizer, e guarde-me de todo mal e sofrimento!’ E Deus concedeu a ele o que havia pedido.” (1 Crônicas 4:10)



## RESUMO

A mucosite oral acomete cerca de 89% e 97% dos pacientes que utilizam respectivamente a quimioterapia e a radioterapia como tratamento oncológico, interferindo diretamente no bem estar do paciente. Contudo, o uso da laserterapia de baixa potência, tem se mostrado a conduta mais adequada para o tratamento da mucosite oral, constituindo assim o centro de estudo desse trabalho, a importância do uso da laserterapia na qualidade de vida dos pacientes afetados pela mucosite oral. **Objetivo:** Analisar a eficácia do laser de baixa intensidade na prevenção e tratamento da mucosite oral em pacientes expostos a radioterapia e quimioterapia na região da cabeça e pescoço. **Justificativa:** Um alto índice de pessoas quando submetidas à tratamentos antineoplásicos desenvolvem efeitos colaterais, como é o caso da mucosite oral, desta forma torna-se relevante indicar meios para garantir a prevenção ou tratamento das lesões, assegurando continuidade ao tratamento e qualidade de vida. **Metodologia:** Trata-se de pesquisa descritiva qualitativa do tipo revisão de literatura. Foram pesquisadas publicações entre 2009 e abril de 2021 nas bases de dados do Google acadêmico, SciELO, LILACS, Pubmed, Medline, assim como em portarias federais no Diário da União e em sites referenciais sobre oncologia (INCA, ASCO e MASS/ISSO), sendo avaliado os dados oncológicos, a relação entre as terapias antineoplásicas, o desenvolvimento da mucosite oral e tratamento com laserterapia. **Conclusão:** Estudos demonstram que na maioria dos pacientes que foram submetidos de maneira profilática às sessões de laserterapia previamente ao tratamento antineoplásicos, não houve o desenvolvimento de lesões na mucosa ou quando desenvolvido, a mucosite apresentava-se em grau leve, não alterando o bem estar do paciente; concluindo assim a necessidade de utilização do laser de baixa potência em pacientes oncológicos.

**Palavras-chave:** Câncer oral. Mucosite oral. Laserterapia.

## ABSTRACT

Oral mucositis affects approximately 89% and 97% of patients who use chemotherapy and radiotherapy respectively as an oncological treatment, directly interfering in the patient's well-being. However, the use of low-level laser therapy has proved to be the most appropriate approach for the treatment of oral mucositis, thus constituting the center of study of this work, the importance of using laser therapy in the quality of life of patients affected by oral mucositis. **Objective:** To analyze the effectiveness of low-level laser in the prevention and treatment of oral mucositis in patients exposed to radiotherapy and chemotherapy in the head and neck region. **Justification:** A high rate of people when submitted to antineoplastic treatments develop side effects, as is the case of oral mucositis, thus it becomes relevant to indicate ways to guarantee the prevention or treatment of injuries, ensuring continuity of treatment and quality of life. **Methodology:** This is a descriptive qualitative research of the literature review type. Publications were searched between 2009 and April 2021 in the databases of Google Scholar, SciELO, LILACS, Pubmed, Medline, as well as federal ordinances in the Union Gazette and on reference sites on oncology (INCA, ASCO and MASS/ISSO), evaluating cancer data, the relationship between antineoplastic therapies, the development of oral site and laser therapy treatment were evaluated. **Conclusion:** Studies show that in the majority of patients who underwent prophylactic sessions of laser therapy prior to antineoplastic treatment, there was no development of lesions in the mucosa or when developed, the mucositis was mild, without altering well-being of the patient; thus concluding the need to use low power laser in cancer patients.

**Keywords:** Oral cancer. Oral mucositis. Lasertherapy.

## LISTA DE FIGURAS

<a href="#"><u>Figura 1: Processo de oncogênese</u></a> .....	18
<a href="#"><u>Figura 2: Câncer de cabeça e pescoço</u></a> .....	19

## LISTA DE QUADROS

Quadro1: Classificação da mucosite oral.....	23
--	----

## LISTA DE TABELAS

Tabela 1: Distribuição total de números e percentuais da graduação de mucosite oral entre os grupos.....	28
--	----

## SUMÁRIO

<b>1. INTRODUÇÃO.....</b>	<b>13</b>
1.1.JUSTIFICATIVA .....	15
<b>2. METODOLOGIA.....</b>	<b>16</b>
<b>3. REVISÃO DE LITERATURA.....</b>	<b>17</b>
3.1.NEOPLASIA .....	17
3.1.1.Câncer oral.....	18
3.2.TERAPIAS ANTINEOPLÁSICAS .....	19
3.2.1.Radioterapia .....	20
3.2.2.Quimioterapia .....	20
3.3.MUCOSITE ORAL.....	21
3.4.LASERTERAPIA .....	24
<b>4. CONCLUSÃO.....</b>	<b>28</b>
<b>REFERÊNCIAS.....</b>	<b>29</b>
<b>APÊNDICE A- ARTIGO CIENTÍFICO.....</b>	<b>33</b>

## 1. INTRODUÇÃO

A mucosite oral nada mais é que uma inflamação da mucosa oral. Inflamação essa que altera a saúde e bem estar do paciente, uma vez que pode causar dores severas e dificultar na fala e alimentação, as vezes até interrompendo o tratamento oncológico, ou seja, altera todo o ciclo das terapias antineoplásicas, que podem ser um fator agravante na recuperação do paciente. As lesões orais podem propiciar o desenvolvimento de infecções secundárias, causando em casos graves o óbito (GONDIM, 2020; DE LIMA et al., 2020).

Atualmente o câncer de cabeça e pescoço é o 5º tipo de câncer mais prevalente no Brasil e o 2º mais incidente na população masculina. Estima-se que a cada ano há aproximadamente 43 mil novos casos de câncer na região da cabeça e do pescoço, destes, 15 mil são diagnosticados como câncer da cavidade oral (INCA 2020).

Fatores como alcoolismo, tabagismo e o vírus do papiloma humano (HPV) predispõe o desenvolvimento do câncer de cabeça e pescoço e em especial ao câncer oral, que utiliza como tratamento além da cirurgia, a quimioterapia e a radioterapia, para controlar e reduzir a neoplasia (CURRA et al., 2018; MORAIS et al., 2015; SILVEIRA et al., 2012).

Pacientes submetidos a tratamentos antineoplásicos como radioterapia e quimioterapia frequentemente são acometidos pela mucosite oral, pois esses tratamentos possuem a capacidade de desenvolver alterações celulares, do tecido epitelial, mucosa oral e glândulas salivares (REOLON et.al, 2017; VILLA et.al, 2015).

Inicialmente a mucosite oral é assintomática, mas pode apresentar eritema que termina erodindo e ulcerando. É muito comum a lesão se tornar visível após a segunda semana de tratamento para o câncer, que provocam a apoptose das células basais do tecido epitelial da mucosa oral (MORAIS et al., 2015; SILVEIRA et al., 2012).

O laser de baixa potência ameniza a situação, estimulando o crescimento epitelial e fibroblástico, podendo ser utilizado também de forma preventiva, impedindo o desenvolvimento severo da lesão, que quando ocorre, impõe a necessidade da alimentação parenteral (SILVEIRA et al., 2012).

Entretanto, apesar da literatura descrever vários tratamentos para a mucosite oral, nenhum é tratado como padrão ouro, sendo o laser mais indicado por

possuir efeitos anti-inflamatórios, poder de analgesia e acelerar a regeneração celular (NEVES et al., 2021; JÚNIOR et.al 2016; SILVEIRA et al., 2012).

A laserterapia tem uma abrangente utilidade na Odontologia, já que contribui para o conforto do paciente e é um meio terapêutico confiável para o cirurgião-dentista. Possui a capacidade de atenuar dores crônicas e agudas imediatamente e de forma temporária, podendo ser utilizada no tratamento da mucosite oral, aftas, herpes, candidíase, dores articulares, musculares e neurais, xerostomia, paralisia facial, lesões na mucosa oral, tratamento restaurador, como indicador de carie, hipersensibilidade dentária, alterações no periodonto, cefaleias, na endodontia, ortodontia, no pós-operatório de cirurgias, serve também como antimicrobiano e auxilia em cicatrização (NEVES et al., 2021; LIMA,2020; REOLON et. al, 2017).

Apesar do laser ser empregado em larga escala na odontologia, os protocolos costumam sofrer variações a depender do profissional, do aparelho e inclusive do estágio da lesão.

Todo o sucesso do uso de laser de baixa intensidade deve-se ao seu poder de modular a ativação das células inflamatórias, primordialmente os macrófagos, que decorrente da correta definição dos parâmetros auxilia no reparo do tecido (REOLON, 2017).

Todavia, a laserterapia pode atuar preventivamente impedindo o desenvolvimento mais severo da lesão, pode evitar totalmente o surgimento da mucosite e quando a lesão já está instalada, reduz significativamente a dor e acelera a cicatrização, o que constitui um fator de suma importância, uma vez que não altera a qualidade de vida do paciente e impede que haja alterações nos ciclos de radioterapia ou quimioterapia e logo a diminuição da sobrevida. (CURRA et. al,2018)

Portanto, a laserterapia além de ser primordial na prevenção da mucosite quando são realizadas pré-sessões ante as terapias antineoplásicas, pode ser indicada em todos os casos de mucosite oral, auxiliando na atenuação das dores e acelerando o processo cicatricial.

Sendo assim, esse trabalho pretende analisar a eficácia do laser de baixa intensidade na prevenção e tratamento da mucosite oral em pacientes expostos a quimioterapia e radioterapia na região da cabeça e pescoço e especificamente avaliar a susceptibilidade do paciente diagnosticado com câncer de cabeça e pescoço em desenvolver a mucosite oral e explicar o que é a mucosite oral, como se manifesta e as alterações no bem estar do paciente oncológico..



## 1.1.JUSTIFICATIVA

Pimordialmente constata-se que a cada ano aumenta o número de pessoas diagnosticadas com alguma neoplasia, quando o câncer está localizado na região de de cabeça e pescoço, utiliza-se principalmente a quimioterapia e a radioterapia como tratamento. Durante a submissão desses pacientes aos tratamentos antineoplásicos, há o desenvolvimento de efeitos colaterais, como é o caso da mucosite oral, que dificulta ou interrompe a alimentação sólida, interfere na deglutição, causa dores, sangramentos, interrupção dos ciclos das terapias ou necessidade de intubação profilática. Sendo assim torna-se relevante através deste trabalho indicar se através da laserterapia há a garantia de prevenção ou tratamento dessas lesões, assegurando continuidade ao tratamento e a qualidade de vida de milhares de pacientes em um momento de fragilidade.

## 2. METODOLOGIA

Trata-se de uma pesquisa descritiva qualitativa do tipo revisão de literatura.

Para realização desta monografia houve inicialmente a definição do tema, dos objetivos e do problema. Para que o trabalho fosse constituído de fortes bases teóricas, foram utilizadas as palavras-chaves como: paciente oncológico; manifestação bucal; radioterapia; quimioterapia; mucosite oral e laserterapia, nas bases de dados do Google acadêmico, SciELO (Scientific Electronic Library Online), LILACS (Literatura Latino-americana e do Caribe em Ciências da Saúde), Pubmed, MEDLINE (Medical Literature Analysis and Retrieval System Online), assim como em portarias federais no Diário da União referentes a aplicação da laserterapia na mucosite oral e em sites referências sobre o quesito oncologia (INCA, ASCO e MASS/ISSO), retendo importantes dados oncológicos, a relação entre as terapias antineoplásicas, o desenvolvimento da mucosite oral e tratamento com laserterapia, como forma de obter fontes bibliográficas confiáveis para embasamento científico.

Como critério de inclusão ficou estabelecido o período entre 2009 e abril de 2021 em inglês ou português relacionado ao tema, podendo ser artigos de revisão ou originais, dissertações, teses, estudos integrativos e sistemáticos, estudos de coorte e relatos clínicos com importante relevância científica que retratam sobre a mucosite oral decorrente do tratamento do câncer de cabeça e pescoço, uso da laserterapia nessas lesões e sua eficácia.

Desta forma, foi realizada a revisão de literatura em etapas que constituem a pesquisa sobre Câncer de cabeça e pescoço, terapias antineoplásicas, mucosite oral, laserterapia e por fim a correlação entre eles. Entretanto, os trabalhos que não estiveram dentro desses contextos foram excluídos, artigos que não condiziam com nenhum dos termos de pesquisa, artigos incompletos ou indisponíveis citados nos critérios de inclusão ou que não apresentaram consistência ou significância dos dados.

Após a leitura dos trabalhos encontrados, foi avaliada a presença da relação entre as terapias antineoplásicas e o desenvolvimento da mucosite oral e outras alterações orais, sendo enfatizada apenas a mucosite oral e como tratamento a menção da laserterapia.

### 3. REVISÃO DE LITERATURA

#### 3.1. NEOPLASIA

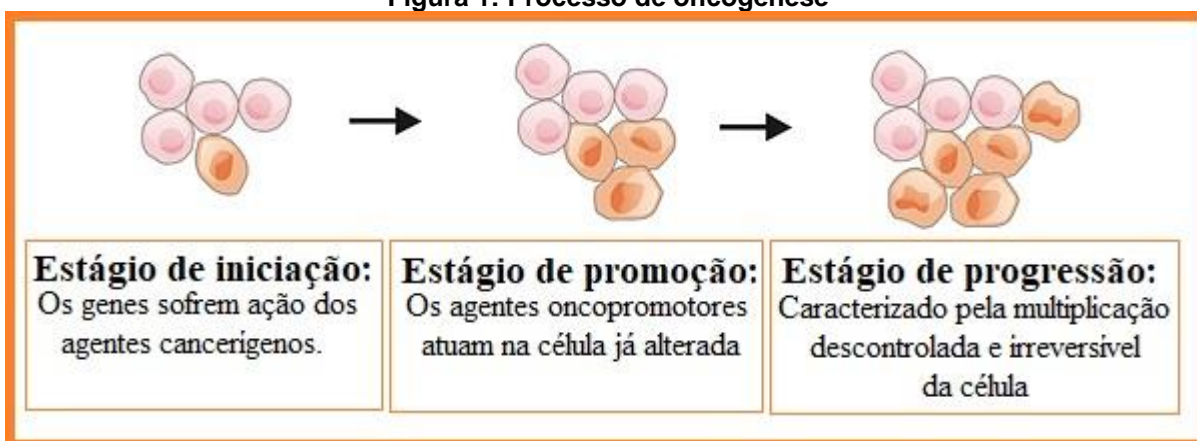
De acordo com o conceituado Instituto Nacional de Câncer José Alencar Gomes da Silva (INCA), câncer é uma palavra que representa um aglomerado com mais de 100 doenças, caracterizadas pelo crescimento anormal das células (INCA, 2020)

É comum que a maioria das células se dividam, variando o processo contínuo de divisão celular de acordo com o tecido. Entretanto, no ABC DO CÂNCER - Abordagens Básicas para o Controle do Câncer (INCA, 2020) evidencia-se que:

O crescimento das células cancerosas é diferente do crescimento das células normais. As células cancerosas, em vez de morrerem, continuam crescendo incontrolavelmente, formando outras novas células anormais. Diversos organismos vivos podem apresentar, em algum momento da vida, anormalidade no crescimento celular – as células dividem-se de forma rápida, agressiva e incontrolável, espalhando-se para outras regiões do corpo – acarretando transtornos funcionais. O câncer é um desses transtornos.

O processo de oncogênese ou carcinogênese, que é o desenvolvimento do câncer ocorre em três estágios descritos como estágio de iniciação, promoção e progressão, variando com a intensidade e presença de estímulos dos agentes carcinógenos ou cancerígenos, o tipo de câncer e a localização primária.

**Figura 1: Processo de oncogênese**



Fonte: INCA (2020)

Estas neoplasias podem desenvolver-se por diversos locais do corpo, gerando tumores benignos ou malignos, como é o caso do câncer de cabeça e

pescoço que pode levar o paciente a óbito (INCA, 2020; MORAIS et al., 2017; ARAÚJO et al., 2015).

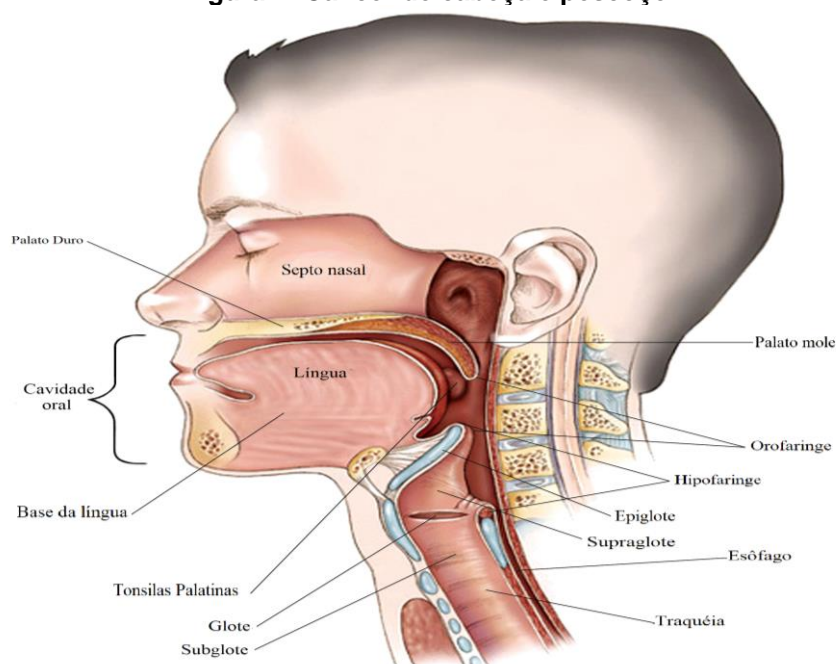
As neoplasias são a segunda causa de mortes por doenças em escala mundial, onde dependendo do grau e estágio da doença, a utilização de agentes químicos, radiológicos e/ou cirúrgicos são fundamentais para promover um tratamento adequado (INCA, 2020; ARAÚJO et al., 2015).

### 3.1.1. Câncer oral

Atualmente o câncer de cabeça e pescoço é o 5º tipo de câncer mais prevalente no Brasil. Estima-se que a cada ano há aproximadamente 43 mil novos casos de câncer na região da cabeça e do pescoço, destes, 15 mil caracterizam-se por câncer da cavidade oral que possui uma taxa de mortalidade de aproximadamente 43% (INCA, 2020).

Os 5 principais tipos de câncer de cabeça e pescoço de acordo com local de desenvolvimento, são: câncer laríngeo e hipofaríngeo; cavidade nasal e sinusal; nasofaríngeo; oral e orofaríngeo e o câncer de glândula salivar (ASCO, 2021). E o câncer oral manifesta-se nos lábios e na cavidade oral, como gengiva, mucosa jugal, palato e língua (INCA, 2020).

**Figura 2: Câncer de cabeça e pescoço**



**Fonte: Traduzido do ASCO (2021)**

Fatores como o alcoolismo, tabagismo e o vírus do papiloma humano (HPV) predispõe o desenvolvimento do câncer de cabeça e pescoço e em especial ao câncer oral (SILVEIRA et al., 2012). Em fumantes o risco de desenvolver o câncer oral é até três vezes maior do que em não fumantes; quando esse fator de risco é associado ao etilismo a predisposição é intensificada (INCA, 2020)

Especificamente no câncer da cavidade oral, há outros agentes cancerígenos além do alcoolismo, tabagismo e infecção pelo HPV, como o hábito de mascar Betel ( uma mistura feita com folhas de pimenteira, tabaco, semente/noz de areca que possui elementos carcinogênicos e outros insumos), intensa exposição aos raios solares (principalmente em horários entre às 11:00h e 16:00h), obesidade (que aumenta as respostas inflamatórias e altera o metabolismo e as funções endócrinas), a idade e o gênero (sendo mais propenso o desenvolvimento do câncer oral em homens caucasianos após os 40 anos) e pessoas com imunossupressão (INCA, 2020).

Quando o diagnóstico é precoce e as lesões são pequenas, normalmente a cirurgia é a opção mais utilizada, sendo usada concomitantemente a outras terapias ou sozinha. Mas uma vez que a cirurgia não pode ser executada ou pode gerar grandes sequelas ao paciente quando há a remoção com margem de segurança do tumor que se encontra em estágios mais avançados, são utilizados outros tratamentos como a quimioterapia e a radioterapia, para controlar e reduzir a neoplasia (CURRA et al., 2018; MORAIS et al., 2015)

### 3.2.TERAPIAS ANTINEOPLÁSICAS

Grande parte dos pacientes portadores de câncer são submetidos a procedimentos antineoplásicos, de modo a atenuar a atividade da doença e promover o equilíbrio celular do organismo, objetivando a cura. Nesse sentido, a radioterapia, a quimioterapia e a cirurgia são geralmente os tratamentos de escolha para as neoplasias, inclusive as que afetam a região de cabeça e pescoço (MORAIS et al., 2017).

### 3.2.1. Radioterapia

Em face a necessidade de realização de procedimentos contra o câncer, a radioterapia, geralmente, é um dos tratamentos mais eleitos para os casos de câncer bucal e de cabeça e pescoço. A irradiação do mecanismo, deste modo, dependendo da localização do tumor, pode envolver a mucosa oral e as glândulas salivares (CARVALHO et al., 2011).

Utiliza-se comumente a radioterapia de feixe externo, onde uma máquina externa ao corpo do paciente produz radiação, sendo feixe de raio x, feixe de prótons ou um método chamado de radioterapia modulada de intensidade, que também faz parte do grupo de feixe externo, mas que libera doses mais eficazes sem causar muitos danos às células saudáveis (ASCO, 2021).

Na radioterapia de feixe interno ou braquiterapia, o processo de radiação se dá através de implantes que contêm substâncias radioativas diretamente ou próximo ao local do tumor durante toda a estadia do paciente no hospital (ASCO, 2021).

Os pacientes que são submetidos à radioterapia frequentemente desenvolvem a cárie de radiação, necessitando da avaliação de um dentista com experiência na área de oncologia como meio de garantir a saúde bucal e a integridade dos tecidos locais.

### 3.2.2. Quimioterapia

Para Curra (2018) “a quimioterapia, têm como objetivo principal destruir as células cancerosas. No entanto, a maioria dos agentes quimioterápicos não atua de forma seletiva, danificando tanto as células malignas quanto as normais”.

Ou seja, mesmo que esse tratamento contribua de forma significativa para a recuperação do paciente, como ele atua sistematicamente, não age apenas nas células cancerígenas, mas também em células saudáveis, o que acaba afetando a saúde geral do paciente através dos efeitos colaterais em outros órgãos.

A toxicidade dos medicamentos utilizados na quimioterapia está estritamente relacionada ao mecanismo de ação desses agentes quimioterápicos, a dosagem, interação entre outros medicamentos utilizados e o protocolo adotado (CAMPOS et al., 2019; CURRA, 2018).

Os quimioterápicos como 5-Fluorouracil, metotrexato, cisplatina, ciclofosfamida, taxanos e antraciclinas possuem efeitos tóxicos em mucosas, favorecendo o desenvolvimento de lesões como a mucosite oral (CURRA, 2018).

As drogas utilizadas no tratamento que variam entre apenas uma única droga ou uma combinação de diferentes tipos de medicamentos, normalmente causam efeitos deletérios permanentes ou temporários que variam entre cansaço, náusea, vômito, queda capilar, xerostomia, alteração do paladar, falta de apetite, perda da audição, dificuldade em deglutir, problemas gástricos e intestinais, imunossupressão e lesões na mucosa que pode ser infeccionado, causar sepse e logo o óbito (ASCO, 2021; ARAÚJO, 2015).

Em linhas gerais, recentes estudos sugerem que a mucosa bucal pode ser diretamente afetada pela quimioterapia, por exemplo, pelos fármacos utilizados apresentarem ação direta na mucosa por meio da circulação sanguínea, ou de maneira indireta, pela secreção dessas substâncias quimioterápicas na saliva (FIGUEIREDO et al., 2013).

Um fator importante a ser destacado como ponto preponderante atrelado à ocorrência dessas manifestações bucais é acerca do epitélio oral. A constante renovação celular da mucosa oral pode sofrer ação das terapias antineoplásicas, o que facilita a ocorrência da mucosite oral (MORAIS et al., 2017).

Nesse sentido, a quimioterapia e a radioterapia podem reduzir o potencial de divisão celular mitótico do epitélio da mucosa bucal e alterar de maneira consequente a renovação celular da camada basal desse epitélio, o que pode desencadear atrofia/ulceração ou inflamação dessa região (PAIVA et al., 2010).

Assim a utilização dessas terapias antineoplásicas como tratamento para o câncer pode viabilizar, em muitos casos, o aparecimento de complicações orais. Acredita-se, que a toxicidade oral da quimioterapia e a dose de radiação acumulada da radioterapia podem promover essas sequelas, como a ocorrência de mucosite oral (BONFIM et al., 2016).

### 3.3.MUCOSITE ORAL

Acerca da mucosite oral, trata-se de uma sequela comum dos tratamentos antineoplásicos, ocorrendo em cerca 89% e 97% dos pacientes que utilizam a

quimioterapia e a radioterapia respectivamente ou de 40% a 100% dos pacientes que realizam estes tratamentos em conjunto. Apresenta-se como uma lesão inflamatória, que pode evoluir para lesões ulceradas pseudomembranosas, com sensibilidade que pode variar de um simples incômodo para uma sintomatologia intensa, de acordo com o grau de severidade (MARÍN-CONDE et al., 2019; BONFIM et al., 2016; REBELO, 2015).

A mucosite oral desenvolve-se em cinco fases, sendo elas: A fase de iniciação, onde a radioterapia quebra os fios de DNA e causa danos celulares; na fase de geração da mensagem, o fator de transição nuclear aumenta a produção de citocinas inflamatórias; na fase de sinalização e amplificação, as citocinas inflamatórias desencadeiam o fator de necrose tumoral alfa, que causa apoptose e logo, dano tecidual; na fase de ulceração, a toxicidade celular desencadeia a destruição das células epiteliais basais, tornando-se lesões dolorosas e porta de entrada para infecções; na quinta fase, sendo ela a fase de cura, há a regeneração celular através da matriz extracelular, que estimula a migração, diferenciação e proliferação do tecido epitelial após o termino do tratamento antineoplásicos (MALLICK, BENSON E RATH, 2016; CAMPOS et al., 2013).

A mucosite oral pode apresentar-se em variados graus de severidade, sendo necessário sua classificação para aplicação e definição do tratamento. Conforme Figueiredo e colaboradores (2013), as classificações mais utilizadas para definir o grau da mucosite são a Escala da Organização Mundial de Saúde (OMS), do National Cancer Institute (NCI) e do Radiation Therapy Oncology Group (RTOG).

**Quadro 1: Classificação da mucosite oral**

GRAU	CARACTERÍSTICAS CLÍNICAS		
	OMS	NCI	RTOG
<b>0</b>	Não há anormalidade detectada.	Ausência de Mucosite Oral.	Sem alteração
<b>1</b>	Presença de eritema; sem tratamento específico.	Úlceras indolores, eritema ou dor leve na ausência de úlceras.	Irritação ou leve dor. não necessita de analgésico.
<b>2</b>	Quadro doloroso; não necessita de analgésicos; paciente com dificuldade na alimentação.	Presença de eritema doloroso, edema ou úlceras; sem dificuldades na alimentação ou deglutição.	Presença de mucosite; dor moderada; Necessita analgésico.



3	Presença de ulceração dolorosa; necessita o uso de analgésicos; impossibilita a alimentação.	Presença de eritema doloroso, edema ou úlceras; há sangramento; necessidade de alimentação parenteral.	Presença de Ulceração; Dor intensa; Necessidade de narcóticos.
4	Presença de necrose; alimentação parenteral.	Presença de ulceração grave; sangramento espontâneo; necessidade de nutrição parenteral ou intubação profilática.	Presença de ulceração; Hemorragia; Necrose.
5		Óbito relacionado à toxicidade.	

Fonte: Adaptado de CAMPOS et al., (2019) e Figueiredo et al. (2012)

Por apresentar-se de variados graus e comprometer a mucosa do paciente, esta sequela bucal pode desencadear pioras no prognóstico do paciente. Sobre isto, a condição eleva os riscos de infecções sistêmicas, agrava as lesões bucais já pré-existentes e dificulta a higienização e ingestão de alimentos – este último acaba afetando, por sua vez, a nutrição e hidratação do paciente por via oral, o que pode comprometer o tratamento realizado e elevar o tempo de internação (GONDIM,2020; DE LIMA et.al, 2020; SCHIRMER; FERRARI; TRINDADE, 2012).

No paciente oncológico, além da constante multiplicação celular, sensibilidade da mucosa oral, da complexa microbiota oral, do comprometimento do sistema imunológico do paciente pela terapia de tratamento ao câncer, a deficiente higienização bucal, dentre outros aspectos, pode elevar os riscos da ocorrência dessa condição (NEVES et al., 2021; BONFIM et al., 2016).

Nesse sentido, a correta interpretação da correlação entre as possibilidades de manifestações bucais em pacientes submetidos aos tratamentos de controle do câncer é fundamental na prevenção e tratamento da mucosite oral. Entretanto, ainda existe uma grande discussão sobre as taxas de prevalência da mucosite em pacientes em terapia anticâncer (ROSSO et al., 2017).

Em base a isto, nota-se que existem variações quanto ao manejo e os critérios de diagnóstico utilizados para a mucosite oral nessas situações, o que é um

fator complicador na agregação de dados fidedignos sobre seu diagnóstico e tratamento, tendo-se em vista que a sua ocorrência pode necessitar a interrupção da terapia antineoplásica (SANTOS et al., 2019).

Contudo, a laserterapia tem se apresentado como uma ferramenta importante no tratamento dessas lesões, por promover efeitos biológicos e foto físicos, capazes de aumentar o metabolismo celular e estimular a atividade mitocondrial com efeitos benéficos à mucosa oral (FIGUEIREDO et al., 2013).

### 3.4.LASERTERAPIA

A palavra laser refere-se ao acrônimo inglês das palavras “Light amplification by stimulated emission of radiation” que na tradução livre se trata da amplificação da luz por emissão estimulada de radiação (E SILVA NETO et al., 2020).

Há duas classificações gerais para os lasers conforme atuação e potência, sendo-os de alta potência geralmente utilizados para fins cirúrgicos, pelo alto poder de corte e possibilitar um melhor pós operatório e o laser de baixa potência ou baixa intensidade que consegue elevar o metabolismo celular, estimular a atividade mitocondrial e promover ação anti-inflamatória, analgésica e de ação reparadora em lesões na mucosa (REOLON et al., 2017). Os lasers de baixa potência são: Argon, Hélio-Neônio, Hélio-Cádmio, Arsenato de Gálio, Alumínio e Krypton (ANDRADE et.al, 2014)

O emprego do laser, por modular uma gama de efeitos metabólicos explicam os efeitos dessa modalidade terapêutica. Pelo fato da energia do laser ser absorvida por uma fina camada de tecido adjacente além do ponto de eleição atingido pela radiação, recomenda-se o uso dos lasers de baixa potência, com ondas entre 640-940 *nm* (FIGUEIREDO et al., 2013; RAMPINI *et al.*, 2009).

Quando o laser produz emissão de luz vermelha visível há um menor poder de penetração, sendo mais eficaz na reparação do tecido. Quando a luz é infravermelha, com maior comprimento de onda, há maior penetração no tecido e poder de analgesia. Dependendo do comprimento de onda do laser, ocorre maiores ou menores alterações nas células, nos vasos sanguíneos e outros fatores locais (REOLON et al., 2017; FIGUEIREDO et al., 2013).

Deste modo, a ação incidente proporciona proliferação do epitélio e das células fibroblásticas, bem como a produção de colágeno, elastina e mecanismos de revascularização, contração de ferida e proliferação e ativação das células de defesa que acabam, por sua vez, acelerando a cicatrização local (FIGUEIREDO et al., 2013).

A atuação do laser nas células ocorrerá primeiramente nas mitocôndrias, aumentando a produção de adenosina trifosfato (ATP) que é uma importante fonte de energia, aumentando a ação celular, como o crescimento dos macrófagos, maior número de queratinócitos, produção de fibroblastos, organização de colágeno e aumento na angiogênese, reparando o tecido e aliviando a dor (NEVES et al., 2021; CAMPOS et al., 2013; FIGUEIREDO et al., 2013).

Já o poder analgésico deve-se pelas alterações nos nervos periféricos, principalmente na condução e excitação nervosa, que ao hiper polarizar a membrana, bloqueia-se o impulso nervoso e o fluxo dos axônios, além de aumentar a produção de agentes analgésicos endógenos como endorfinas e redução da liberação de prostaglandinas (E SILVA NETO et al., 2020; CAMPOS et al., 2013).

O grupo MASCC/ISSO (2016), trata-se da parceria entre a Associação Multinacional de Atenção Solidária ao Câncer (MASCC) e a Sociedade Internacional de Oncologia Oral (ISSO), sendo o responsável atualmente por apresentar diretrizes do uso da laserterapia na prevenção e tratamento da mucosite oral. Sobre laserterapia em mucosite oral diz que:

O painel de peritos recomenda o uso da terapia com laser de baixa intensidade (comprimento de onda até 650nm, potência de 40mW e uma energia tecidual de 2J/cm<sup>2</sup>) na prevenção da mucosite oral em doentes que efetuaram transplante de células hematopoiéticas após condicionamento com quimioterapia de altas doses, com ou sem irradiação corporal total. [...] O painel de peritos sugere a utilização de terapia com laser de baixa intensidade (comprimento de onda próximo de 632.8nm) na prevenção da mucosite oral em doentes que submetidos a radioterapia, sem quimioterapia concomitante, para cancro/câncer de cabeça e pescoço.

Através de fortes evidências científicas prova-se que é indicada a utilização de laserterapia na prevenção de mucosite. Mesmo com os protocolos estabelecidos pela MASCC/ISSO, o tratamento deve ser individualizado de acordo com a necessidade de cada paciente e conduta do profissional.

Em consonância com a MASCC/ISSO, o Ministério da Saúde sob a portaria de nº 516/2015 aprova as Diretrizes Diagnósticas e Terapêuticas do Câncer de

Cabeça e Pescoço, deixando claro que deve ser realizado o tratamento precoce da mucosite oral através de laser de baixa potência, afim de atenuar o risco e lesão, sendo controversos a utilidade de outros tratamentos como a crioterapia, suplementos com glutamina, pastilhas de antibióticos e uso local de produtos que estimulam a produção de macrófagos.

Acerca da eficácia dos lasers de baixa potência no tratamento e controle da mucosite oral em diversos graus de severidade, uma metanálise de Carvalho et al. (2011) em indivíduos fazendo uso de oncoterapia, revelou que a laserterapia reduziu de maneira significativa a mucosite severa.

Em acréscimo a isto, outro estudo aponta que a utilização do laser de baixa potência em mucosite oral, com aplicação do laser em lesão local, aumenta a sobrevivência em pacientes portadores de câncer, com consequente melhora na qualidade de vida desses pacientes (FIGUEIREDO et al., 2013).

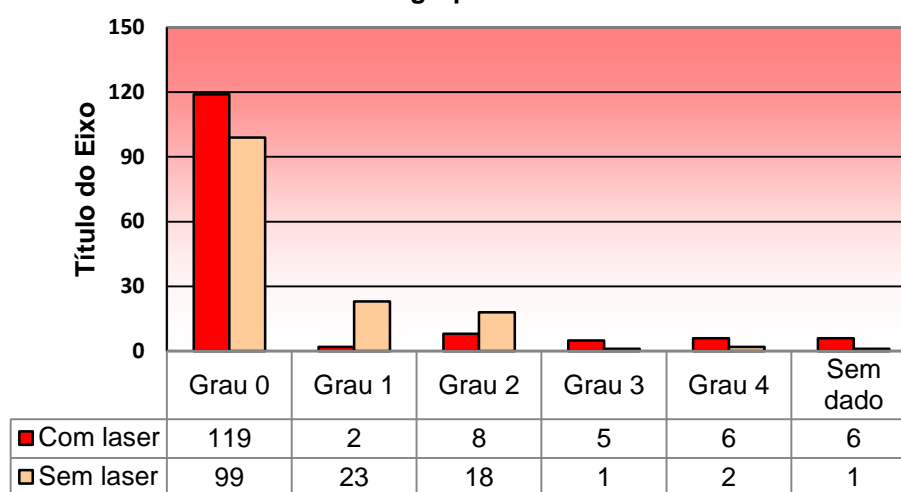
Através de um estudo experimental realizado por Silva Júnior et al. (2010) com utilização de laser de baixa potência como técnica de prevenção à mucosite oral em 24 pacientes, sendo estes divididos em dois grupos – os que iriam receber incidência do laser e o grupo controle. Utilizaram-se ondas de 632,8 nm, 10 mW, 1,8 J/cm<sup>2</sup> como técnica de prevenção. Os pacientes receberam na primeira semana o laser por 5 minutos e nos próximos 25 dias aplicação pontual. As áreas irradiadas e mais comuns para esse protocolo são mucosa jugal, dorso da língua, mucosa labial, assoalho da boca e palato. Ao final, viu-se que o grupo que recebeu laser de baixa potência desenvolveu em grande parte mucosite grau 1, enquanto os pacientes do grupo controle desenvolveram, em sua maioria, mucosite grau 3.

Nesse sentido, no estudo de Florentino et al. (2016) utilizando microscópio confocal notaram que aplicações de laser de comprimento de onda 628 nm consegue produzir a estimulação do crescimento celular de forma direta, através da capacidade regenerativa sob genes relacionados com a proliferação celular.

Em um ensaio não randomizado promovido por Reolon et al. (2017) observou-se que não houve o desenvolvimento de lesões na mucosa de pacientes submetidos a quimioterapia, quando submetidos de maneira profilática à sessões de laserterapia previamente ao tratamento, concluindo-se a necessidade de utilização do laser de baixa potência em pacientes oncológicos.

Em um recente estudo de coorte retrospectivo realizado por Neves e colaboradores (2021) onde em uma amostra de 24 pacientes diagnosticados com osteossarcoma submetidos à quimioterapia, 12 receberam laserterapia profilática, com o protocolo “[...] luz vermelha, com comprimento de onda de 660 nm, 100 mw de potência, spot de saída de 0,03 cm<sup>2</sup>, no tempo de dez segundos, totalizando uma dose de energia de 33,3 J/cm<sup>2</sup>” em 36 pontos durante 288 sessões, constatou-se que:

**Tabela 1: Distribuição total de números e percentuais da graduação de mucosite oral entre os grupos**



**Fonte: Adaptado de Neves et al. (2021)**

Portanto, observa-se através do gráfico que a maioria dos pacientes tratados previamente com laserterapia não apresentaram mucosite severa, com exceção os casos de toxicidade quimioterápica e comprometimento hepático (NEVES et al., 2021). Houve maior taxa de continuidade ao tratamento oncológico sem interrupção decorrente da mucosite ou internações, menor número de desenvolvimento global de mucosite oral ou estágios avançados (grau III e IV).

#### 4. CONCLUSÃO

A mucosite oral é uma lesão na mucosa oral, caracterizada pela ação direta ou indireta dos agentes antineoplásicos na cavidade oral, costumando apresentar-se clinicamente em aproximadamente 14 dias após início do tratamento.

Mais de 70% dos pacientes com câncer de cabeça e pescoço submetidos a radioterapia e/ou quimioterapia com certeza irão desenvolver a mucosite oral, essa porcentagem associada ao número de casos, revela o potencial de milhares de pessoas apresentarem lesões na mucosa oral.

O problema dessas lesões na cavidade oral são diversos, variando de um eritema indolor a úlceras necrosantes, dolorosas e que necessitam de medicamentos para redução da dor; varia desde a dificuldade em ingerir alimentação sólida à necessidade da alimentação ser realizada por via parenteral ou em casos extremamente graves utilizar a intubação profilática a fim de garantir a sobrevivência do paciente.

Uma vez que a mucosite oral apresenta-se em diferentes estágios é importante assegurar a prevenção tanto antes das terapias, tratamento durante e depois da quimioterapia e/ou radioterapia.

Desta forma, observa-se através dos estudos mencionados que as alterações biológicas e químicas das células através da biomodulação proveniente da laserterapia, promovem de fato a prevenção ou redução de ocorrências de desenvolvimento da mucosite em graus severos nesses pacientes, trata a mucosite oral durante e após o término das terapias antineoplásicas, constituindo-se um papel fundamental para a redução da dor, aceleração do processo de cicatrização, redução nos números de internações, interrupção do tratamento antineoplásico ou permanência nos hospitais. Sendo assim, assegura a sobrevivência e o bem estar integral desses pacientes.

## REFERÊNCIAS

- American Society of Clinical Oncology (ASCO)**, 2021. Disponível em: Sociedade Americana de Oncologia Clínica | Asco
- ANDRADE, F. DO S. DA S. D.; CLARK, R. M. DE O.; FERREIRA, M. L. Efeitos da laserterapia de baixa potência na cicatrização de feridas cutâneas. **Revista do Colegio Brasileiro de Cirurgioes**, v. 41, n. 2, p. 129–133, 2014.
- ARAUJO, T. L. C. D. et al. Manifestações bucais em pacientes submetidos a tratamento quimioterápico. **Rev Cubana Estomatol**, Leão Sampaio-CE, v. 52, n. 4, p. 16-21, 2015.
- BONFIM, G. A. et al. Mucosite oral em pacientes oncológicos. **Odonto**, v. 24, n. 47, p. 31-32, 2016.
- CAMPOS, F. A. T. et al. Manifestações bucais decorrentes da quimioterapia em crianças. **Revista Campo do Saber**, v. 4, n. 5, 2019.
- CAMPOS, L. et al. Laserterapia no tratamento da mucosite oral induzida por quimioterapia : relato de caso. **Rev Assoc Paul Cir Dent**, v. 67, n. 2, p. 102–106, 2013.
- CARVALHO, P. A. G. de et al. Evaluation of low-level laser therapy in the prevention and treatment of radiation-induced mucositis: a double-blind randomized study in head and neck cancer patients. **Oral oncology**, v. 47, n. 12, p. 1176-1181, 2011.
- CURRA, M. et al. Chemotherapy protocols and incidence of oral mucositis. An integrative review. **Einstein (São Paulo, Brazil)**, v. 16, n. 1, p. eRW4007, 2018.
- DE LIMA, V. H. S. et al. Effectiveness of low-level laser therapy for oral mucositis prevention in patients undergoing chemoradiotherapy for the treatment of head and neck cancer: A systematic review and meta-analysis. **Oral Oncology**, v. 102, n. June 2019, p. 104524, 2020.
- E SILVA NETO, J. M. DE A. et al. Aplicação da laserterapia de baixa intensidade na odontologia: revisão integrativa. **Revista Eletrônica Acervo Saúde**, n. 39, p. e2142, 2020.
- FIGUEIREDO, A. L. P. et al. Laser terapia no controle da mucosite oral: um estudo de metanálise. **Revista da Associação Médica Brasileira**, v. 59, n. 5, p. 467-474, 2013.
- FLORENTINO, A. C. A. et al. Tratamento da mucosite oral com laser de baixa potência: revisão sistemática de literatura. **Revista de Ciências Médicas**, v. 24, n. 2, p. 85-92, 2016.
- GONDIM, F. M. L.; SOUZA, B. E. S. de . The use of laser therapy in the prevention and treatment of oral mucositis: a literature review. **Research, Society and Development**, [S. l.], v. 10, n. 1, p. e5910110149, 2021. DOI: 10.33448/rsd-v10i1.10149. Disponível em: <https://www.rsdjournal.org/index.php/rsd/article/view/10149>. Acesso em: 25 Apr. 2021

Instituto Nacional de Câncer José Alencar Gomes da Silva. **ABC do câncer : abordagens básicas para o controle do câncer** / Instituto Nacional de Câncer José Alencar Gomes da Silva. – 6. ed. rev. atual. – Rio de Janeiro : INCA, 2020.

JÚNIOR, F. L. da S. et al. Mucosite oral induzida por radiação: uso de fatores de crescimento e de laser. RGO. **Revista Gaúcha de Odontologia (Online)**, v. 58, n. 4, p. 511-514, 2010.

JÚNIOR, William Alves de Melo et al. A laserterapia na prevenção e tratamento da mucosite oral em oncologia pediátrica. **Revista de Enfermagem UFPE on line**, [S.l.], v. 10, n. 7, p. 2404-2411, maio 2016. ISSN 1981-8963. Disponível em: <<https://periodicos.ufpe.br/revistas/revistaenfermagem/article/view/11296/12958>>. Acesso em: 27 Abril de 2021. doi:<https://doi.org/10.5205/1981-8963-v10i7a11296p2404-2411-2016>.

MALLICK, S.; BENSON, R.; RATH, G. K. Radiation induced oral mucositis: a review of current literature on prevention and management. **European Archives of Oto-Rhino Laryngology**, v. 273, n. 9, p. 2285–2293, 2016.

MARÍN-CONDE, F. et al. Photobiomodulation with low-level laser therapy reduces oral mucositis caused by head and neck radio-chemotherapy: prospective randomized controlled trial. **International Journal of Oral and Maxillofacial Surgery**, v. 48, n. 7, p. 917–923, 2019.

MASCC/ISOO - **Normas de Orientação Clínica baseadas na evidência para o tratamento da mucosite secundária ao tratamento oncológico**. The Multinational Association of Supportive Care in Cancer in partnership with the International Society of Oral Oncology, 2015.

**Ministério da Saúde**. Portaria Nº 516, de 17 de junho de 2015. Disponível em: [http://bvsms.saude.gov.br/bvs/saudelegis/sas/2015/prt0516\\_17\\_06\\_2015.html](http://bvsms.saude.gov.br/bvs/saudelegis/sas/2015/prt0516_17_06_2015.html) acesso em 06/04/2021.

MORAIS, A. M. D. et al. Estudo das manifestações bucais em pacientes tratados com quimioterapia. **Journal of Orofacial Investigation**, v. 4, n. 1, p. 49-59, 2017.

MORAIS, J. R. et al. Characterization of the patient with chemotherapy-induced oral mucositis. **Revista de Enfermagem da UFPI**, v. 4, n. 1, p. 26–32, 2015.

Neves, L. J.; Boldrini, E.; Tanimoto, H. M.; Trevisani, D. M.; Lopes, L. F.; Macari, K. S. M. Avaliação do Efeito do Laser Preventivo na Mucosite Oral Quimioinduzida em Pacientes Submetidos a Altas Doses de Metotrexato. **Revista Brasileira de Cancerologia**. 2021; 67(1): e-041128. doi: <https://doi.org/10.32635/2176-9745.RBC.2021v67n1.1128>

PAIVA, M. D. E. B. et al. Complicações orais decorrentes da terapia antineoplásica. **Arquivos em Odontologia**, v. 46, n. 1, p. 48-55, 2010.

RAMPINI, M. P. et al., Utilização da terapia com laser de baixa potência para prevenção de mucosite oral: revisão de literatura. **Rev Bras Cancerol**, v. 55, n. 1, p. 59-68, 2009.

REBELO, Andreia Sofia da Silva Lopes. **Eficácia do LASER no Tratamento da Mucosite em Pacientes Oncológicos**. Universidade do Porto. Porto, 2015.

REOLON, L. Z. et al. Impacto da laserterapia na qualidade de vida de pacientes oncológicos portadores de mucosite oral. **Rev. Odontol. UNESP**, Araraquara, v. 46, n. 1, p. 19-27, Feb. 2017.



ROSSO, M. L. P. et al. Análise da condição bucal de pacientes pediátricos e adolescentes portadores de neoplasias na instituição Casa Guido na Cidade de Criciúma (SC). **Revista de Odontologia da Universidade Cidade de São Paulo**, v. 27, n. 3, p. 210-219, 2017.

SANTOS, V. C. D. de O. et al. Principais manifestações bucais de pacientes em tratamento oncológico. **Revista de Odontologia Contemporânea**, v. 3, n. 1 Supl 1, p. 62-62, 2019.

SILVEIRA, A. et al. Oncologia de Cabeça e Pescoço: enquadramento epidemiológico e clínico na avaliação da Qualidade de Vida Relacionada com a Saúde. **Revista Brasileira de Epidemiologia**. 2012.

SCHIRMER, Emanuela Medeiros; FERRARI, Ariana; TRINDADE, Lilian Cristine Teixeira. Evolução da mucosite oral após intervenção nutricional em pacientes oncológicos no serviço de cuidados paliativos. **Revista Dor**, v. 13, n. 2, p. 141-146, 2012.

VILLA, A. et al. Mucositis. **Curr Opin Oncol**. 2015;27(3):159–64.

## **APÊNDICE A- ARTIGO CIENTÍFICO**

**LASERTERAPIA NA PREVENÇÃO E TRATAMENTO DA MUCOSITE ORAL EM  
PACIENTES ONCOLÓGICOS.** Revisão de literatura

**LASERTHERAPY IN THE PREVENTION AND TREATMENT OF ORAL  
MUCOSITIS IN ONCOLOGICAL PATIENTS.** Literature review

**Clicia Zyelle Fróes Alves<sup>1</sup>**

**José Manuel Noguera Bazán<sup>2</sup>**

**RESUMO**

A mucosite oral acomete cerca de 89% e 97% dos pacientes que utilizam respectivamente a quimioterapia e a radioterapia como tratamento oncológico, interferindo diretamente no bem estar do paciente. Contudo, o uso da laserterapia de baixa potência, tem se mostrado a conduta mais adequada para o tratamento da mucosite oral, constituindo assim o centro de estudo desse trabalho, a importância do uso da laserterapia na qualidade de vida dos pacientes afetados pela mucosite oral. Objetivo: Analisar a eficácia do laser de baixa intensidade na prevenção e tratamento da mucosite oral em pacientes expostos a radioterapia e quimioterapia na região da cabeça e pescoço. Justificativa: Um alto índice de pessoas quando submetidas à tratamentos antineoplásicos desenvolvem efeitos colaterais, como é o caso da mucosite oral, desta forma torna-se relevante indicar meios para garantir a prevenção ou tratamento das lesões, assegurando continuidade ao tratamento e qualidade de vida. Metodologia: Trata-se de pesquisa descritiva qualitativa do tipo revisão de literatura. Foram pesquisadas publicações entre 2009 e abril de 2021 nas bases de dados do Google acadêmico, SciELO, LILACS, Pubmed, Medline, assim como em portarias federais no Diário da União e em sites referenciais sobre oncologia (INCA, ASCO e MASS/ISSO), sendo avaliado os dados oncológicos, a relação entre as terapias antineoplásicas, o desenvolvimento da mucosite oral e tratamento com laserterapia. Conclusão: Estudos demonstram que na maioria dos pacientes que foram submetidos de maneira profilática às sessões de laserterapia previamente ao tratamento antineoplásicos, não houve o desenvolvimento de lesões na mucosa ou quando desenvolvido, a mucosite apresentava-se em grau leve, não alterando o bem estar do paciente; concluindo assim a necessidade de utilização do laser de baixa potência em pacientes oncológicos.

**Palavras-chave:** Câncer oral. Mucosite oral. Laserterapia.

<sup>1</sup>Graduanda em Odontologia do Centro Universitário Unidade de Ensino Superior Dom Bosco (UNDB). São Luís, MA, Brasil

<sup>2</sup>Professor. Mestrando em Odontologia, especialista em Cirurgia e Traumatologia Bucomaxilofacial pelo Hospital Santa Casa de Misericórdia de São Paulo (FCMSCSP). Professor do curso de Odontologia Centro Universitário Unidade de Ensino Superior Dom Bosco (UNDB). São Luís, MA, Brasil.

## ABSTRACT

Oral mucositis affects approximately 89% and 97% of patients who use chemotherapy and radiotherapy respectively as an oncological treatment, directly interfering in the patient's well-being. However, the use of low-level laser therapy has proved to be the most appropriate approach for the treatment of oral mucositis, thus constituting the center of study of this work, the importance of using laser therapy in the quality of life of patients affected by oral mucositis. Objective: To analyze the effectiveness of low-level laser in the prevention and treatment of oral mucositis in patients exposed to radiotherapy and chemotherapy in the head and neck region. Justification: A high rate of people when submitted to antineoplastic treatments develop side effects, as is the case of oral mucositis, thus it becomes relevant to indicate ways to guarantee the prevention or treatment of injuries, ensuring continuity of treatment and quality of life. Methodology: This is a descriptive qualitative research of the literature review type. Publications were searched between 2009 and April 2021 in the databases of Google Scholar, SciELO, LILACS, Pubmed, Medline, as well as federal ordinances in the Union Gazette and on reference sites on oncology (INCA, ASCO and MASS/ISSO), evaluating cancer data, the relationship between antineoplastic therapies, the development of oral site and laser therapy treatment were evaluated. Conclusion: Studies show that in the majority of patients who underwent prophylactic sessions of laser therapy prior to antineoplastic treatment, there was no development of lesions in the mucosa or when developed, the mucositis was mild, without altering well-being of the patient; thus concluding the need to use low power laser in cancer patients.

Keywords: Oral cancer. Oral mucositis. Lasertherapy.

## 1. INTRODUÇÃO

Atualmente o câncer de cabeça e pescoço é o 5º tipo de câncer mais prevalente no Brasil e o 2º mais incidente na população masculina. Estima-se que a cada ano há aproximadamente 43 mil novos casos de câncer na região da cabeça e do pescoço, destes, 15 mil são diagnosticados como câncer da cavidade oral (INCA, 2020).

Pacientes submetidos a tratamentos antineoplásicos como radioterapia e quimioterapia frequentemente são acometidos pela mucosite oral, pois esses tratamentos possuem a capacidade de desenvolver alterações celulares, do tecido epitelial, mucosa oral e glândulas salivares (REOLON et.al, 2017; VILLA et.al, 2015).

Inicialmente a mucosite oral é assintomática, mas pode apresentar eritema que termina erodindo e ulcerando. É muito comum a lesão se tornar visível após a segunda semana de tratamento para o câncer, que provocam a apoptose das

células basais do tecido epitelial da mucosa oral (MORAIS et al., 2015; SILVEIRA et al., 2012).

O laser de baixa potência ameniza a situação, estimulando o crescimento epitelial e fibroblástico, podendo ser utilizado também de forma preventiva, impedindo o desenvolvimento severo da lesão, que quando ocorre, impõe a necessidade da alimentação parenteral (SILVEIRA et al., 2012).

Entretanto, apesar da literatura descrever vários tratamentos para a mucosite oral, nenhum é tratado como padrão ouro, sendo o laser mais indicado por possuir efeitos anti-inflamatórios, poder de analgesia e acelerar a regeneração celular (NEVES et al., 2021; JÚNIOR et al. 2016; SILVEIRA et al., 2012).

## **2. METODOLOGIA**

Trata-se de uma pesquisa descritiva qualitativa do tipo revisão de literatura.

Para realização deste trabalho foram utilizadas as palavras-chaves para pesquisa: paciente oncológico; manifestação bucal; radioterapia; quimioterapia; mucosite oral e laserterapia, nas bases de dados do Google acadêmico, SciELO (Scientific Electronic Library Online), LILACS (Literatura Latino-americana e do Caribe em Ciências da Saúde), Pubmed, MEDLINE (Medical Literature Analysis and Retrieval System Online), assim como em portarias federais no Diário da União referentes a aplicação da laserterapia na mucosite oral e em sites referências sobre o quesito oncologia (INCA, ASCO e MASS/ISSO).

Como critério de inclusão ficou estabelecido o período entre 2009 e abril de 2021 em inglês ou português relacionado ao tema, podendo ser artigos de revisão ou originais, dissertações, teses, estudos integrativos e sistemáticos, estudos de coorte e relatos clínicos com importante relevância científica que retratam sobre a mucosite oral decorrente do tratamento do câncer de cabeça e pescoço, uso da laserterapia nessas lesões e sua eficácia. Entretanto, os trabalhos que não estiveram dentro desse contextos foram excluídos, artigos que não condiziam com nenhum dos termos de pesquisa, artigos incompletos ou indisponíveis citados nos critérios de inclusão ou que não apresentaram consistência ou significância dos dados.

## **3. REVISÃO DE LITERATURA**

### 3.1. CÂNCER DE CABEÇA E PESCOÇO

De acordo com o conceituado Instituto Nacional de Câncer José Alencar Gomes da Silva (INCA), câncer é uma palavra que representa um aglomerado com mais de 100 doenças, caracterizadas pelo crescimento anormal das células (INCA, 2020)

Estas neoplasias podem desenvolver-se por diversos locais do corpo, gerando tumores benignos ou malignos, como é o caso do câncer de cabeça e pescoço que pode levar o paciente a óbito (INCA, 2020; MORAIS et al., 2017; ARAÚJO et al., 2015).

Atualmente o câncer de cabeça e pescoço é o 5º tipo de câncer mais prevalente no Brasil. Estima-se que a cada ano há aproximadamente 43 mil novos casos de câncer na região da cabeça e do pescoço, destes, 15 mil caracterizam-se por câncer da cavidade oral que possui uma taxa de mortalidade de aproximadamente 43% (INCA, 2020).

Especificamente no câncer da cavidade oral, fatores como alcoolismo, tabagismo e infecção pelo HPV, o hábito de mascar Betel, intensa exposição aos raios solares, obesidade, a idade, o gênero e pessoas com imunossupressão (INCA, 2020).

### 3.2. TERAPIAS ANTINEOPLÁSICAS

Grande parte dos pacientes portadores de câncer são submetidos a procedimentos antineoplásicos, de modo a atenuar a atividade da doença e promover o equilíbrio celular do organismo, objetivando a cura. Nesse sentido, a radioterapia, a quimioterapia e a cirurgia são geralmente os tratamentos de escolha para as neoplasias, inclusive as que afetam a região de cabeça e pescoço (MORAIS et al., 2017).

Em face a necessidade de realização de procedimentos contra o câncer, a radioterapia, geralmente, é um dos tratamentos mais eleitos para os casos de câncer bucal e de cabeça e pescoço. A irradiação do mecanismo, deste modo, dependendo da localização do tumor, pode envolver a mucosa oral e as glândulas salivares (CARVALHO et al., 2011).

Utiliza-se comumente a radioterapia de feixe externo ou interno, diferenciando que pelo local de emissão, sendo respectivamente em uma máquina

externa ao corpo ou através de implantes que contêm substâncias radioativas diretamente ou próximo ao local do tumor (ASCO, 2021).

Para Curra (2018) “a quimioterapia, têm como objetivo principal destruir as células cancerosas. No entanto, a maioria dos agentes quimioterápicos não atua de forma seletiva, danificando tanto as células malignas quanto as normais”.

A toxicidade dos medicamentos utilizados na quimioterapia está estritamente relacionada ao mecanismo de ação desses agentes quimioterápicos, a dosagem, interação entre outros medicamentos utilizados e o protocolo adotado (CAMPOS et al., 2019; CURRA, 2018).

Os quimioterápicos como 5-Fluorouracil, metotrexato, cisplatina, ciclofosfamida, taxanos e antraciclina possuem efeitos tóxicos em mucosas, favorecendo o desenvolvimento de lesões como a mucosite oral, seja por apresentarem ação direta na mucosa por meio da circulação sanguínea, ou de maneira indireta, pela secreção dessas substâncias quimioterápicas na saliva (CURRA, 2018; ARAÚJO, 2015; FIGUEIREDO et al., 2013).

Nesse sentido, a quimioterapia e a radioterapia podem reduzir o potencial de divisão celular mitótico do epitélio da mucosa bucal e alterar de maneira consequente a renovação celular da camada basal desse epitélio, o que pode desencadear atrofia/ulceração ou inflamação dessa região (PAIVA et al., 2010).

### 3.3. MUCOSITE ORAL

Acerca da mucosite oral, trata-se de uma seqüela comum dos tratamentos antineoplásicos, ocorrendo em cerca de 40 a 100% dos pacientes que realizam estes tratamentos em conjunto. Apresenta-se como uma lesão inflamatória, que pode evoluir para lesões ulceradas pseudomembranosas, com sensibilidade que pode variar de um simples incômodo para uma sintomatologia intensa (MARÍN-CONDE et al., 2019; BONFIM et al., 2016).

A mucosite oral desenvolve-se em cinco fases, sendo elas: A fase de iniciação, onde a radioterapia quebra os fios de DNA e causa danos celulares; na fase de geração da mensagem, o fator de transição nuclear aumenta a produção de citocinas inflamatórias; na fase de sinalização e amplificação, as citocinas inflamatórias desencadeiam o fator de necrose tumoral alfa, que causa apoptose e logo, dano tecidual; na fase de ulceração, a toxicidade celular desencadeia a

destruição das células epiteliais basais, tornando-se lesões dolorosas e porta de entrada para infecções; na quinta fase, sendo ela a fase de cura, há a regeneração celular através da matriz extracelular, que estimula a migração, diferenciação e proliferação do tecido epitelial após o termino do tratamento antineoplásicos (MALLICK, BENSON E RATH, 2016; CAMPOS et al., 2013).

A mucosite oral pode apresentar-se em variados graus de severidade, sendo necessário sua classificação para aplicação e definição do tratamento. Conforme Figueiredo e colaboradores (2013), as classificações mais utilizadas para definir o grau da mucosite são a Escala da Organização Mundial de Saúde (OMS), do National Cancer Institute (NCI) e do Radiation Therapy Oncology Group (RTOG).

**Quadro 1: Classificação da mucosite oral**

GRAU	CARACTERÍSTICAS CLÍNICAS		
	OMS	NCI	RTOG
<b>0</b>	Não há anormalidade detectada.	Ausência de Mucosite Oral.	Sem alteração
<b>1</b>	Presença de eritema; sem tratamento específico.	Úlceras indolores, eritema ou dor leve na ausência de úlceras.	Irritação ou leve dor. não necessita de analgésico.
<b>2</b>	Quadro doloroso; não necessita de analgésicos; paciente com dificuldade na alimentação.	Presença de eritema doloroso, edema ou úlceras; sem dificuldades na alimentação ou deglutição.	Presença de mucosite; dor moderada; Necessita analgésico.
<b>3</b>	Presença de ulceração dolorosa; necessita o uso de analgésicos; impossibilita a alimentação.	Presença de eritema doloroso, edema ou úlceras; há sangramento; necessidade de alimentação parenteral.	Presença de Ulceração; Dor intensa; Necessidade de narcóticos.
<b>4</b>	Presença de necrose; alimentação parenteral.	Presença de ulceração grave; sangramento espontâneo; necessidade de nutrição parenteral ou intubação profilática.	Presença de ulceração; Hemorragia; Necrose.
<b>5</b>		Óbito relacionado à toxicidade.	



**Fonte: Adaptado de CAMPOS et al., (2019) e Figueiredo et al. (2012)**

Por apresentar-se de variados graus e comprometer a mucosa do paciente, esta sequela bucal pode desencadear pioras no prognóstico do paciente. Sobre isto, a condição eleva os riscos de infecções sistêmicas, agrava as lesões bucais já pré-existentes e dificulta a higienização e ingestão de alimentos – este último acaba afetando, por sua vez, a nutrição e hidratação do paciente por via oral, o que pode comprometer o tratamento realizado e elevar o tempo de internação (GONDIM,2020; DE LIMA et.al, 2020; SCHIRMER; FERRARI; TRINDADE, 2012).

No paciente oncológico, além da constante multiplicação celular, sensibilidade da mucosa oral, da complexa microbiota oral, do comprometimento do sistema imunológico do paciente pela terapia de tratamento ao câncer, a deficiente higienização bucal, dentre outros aspectos, pode elevar os riscos da ocorrência dessa condição (NEVES et al., 2021; BONFIM et al., 2016).

#### 3.4. LASERTERAPIA

Contudo, a laserterapia através dolaser de baixa potência ou intensidade, tem se apresentado como uma ferramenta importante no tratamento dessas lesões, por promover efeitos biológicos e foto físicos, capazes de aumentar o metabolismo celular, estimular a atividade mitocondrial e promover ação anti-inflamatória, analgésica e de ação reparadora em lesões na mucosa (REOLON et al., 2017; FIGUEIREDO et al., 2013). Os lasers de baixa potência são: Argon, Hélio-Neônio, Hélio-Cádmio, Arsenato de Gálio, Alumínio e Krypton (ANDRADE et.al, 2014)

Quando o laser produz emissão de luz vermelha visível há um menor poder de penetração, sendo mais eficaz na reparação do tecido. Quando a luz é infravermelha, com maior comprimento de onda, há maior penetração no tecido e poder de analgesia. Dependendo do comprimento de onda do laser, ocorre maiores ou menores alterações nas células, nos vasos sanguíneos e outros fatores locais (REOLON et al., 2017; FIGUEIREDO et al., 2013).

Deste modo, a ação incidente proporciona proliferação do epitélio e das células fibroblásticas, bem como a produção de colágeno, elastina e mecanismos de revascularização, contração de ferida e proliferação e ativação das células de defesa que acabam, por sua vez, acelerando a cicatrização local (FIGUEIREDO et al., 2013).

A atuação do laser nas células ocorrerá primeiramente nas mitocôndrias, aumentando a produção de adenosina trifosfato (ATP) que é uma importante fonte de energia, aumentando a ação celular, como o crescimento dos macrófagos, maior número de queratinócitos, produção de fibroblastos, organização de colágeno e aumento na angiogênese, reparando o tecido e aliviando a dor (NEVES et al., 2021; CAMPOS et al., 2013; FIGUEIREDO et al., 2013).

Já o poder analgésico deve-se pelas alterações nos nervos periféricos, principalmente na condução e excitação nervosa, que ao hiper polarizar a membrana, bloqueia-se o impulso nervoso e o fluxo dos axônios, além de aumentar a produção de agentes analgésicos endógenos como endorfinas e redução da liberação de prostaglandinas (E SILVA NETO et al., 2020; CAMPOS et al., 2013).

O grupo MASCC/ISOO (2016), trata-se da parceria entre a Associação Multinacional de Atenção Solidária ao Câncer (MASCC) e a Sociedade Internacional de Oncologia Oral (ISOO), sendo o responsável atualmente por apresentar diretrizes do uso da laserterapia na prevenção e tratamento da mucosite oral. Sobre laserterapia em mucosite oral diz que:

O painel de peritos recomenda o uso da terapia com laser de baixa intensidade (comprimento de onda até 650nm, potência de 40mW e uma energia tecidual de 2J/cm<sup>2</sup>) na prevenção da mucosite oral em doentes que efetuaram transplante de células hematopoiéticas após condicionamento com quimioterapia de altas doses, com ou sem irradiação corporal total. [...] O painel de peritos sugere a utilização de terapia com laser de baixa intensidade (comprimento de onda próximo de 632.8nm) na prevenção da mucosite oral em doentes que submetidos a radioterapia, sem quimioterapia concomitante, para cancro/câncer de cabeça e pescoço.

Através de fortes evidências científicas prova-se que é indicada a utilização de laserterapia na prevenção de mucosite. Mesmo com os protocolos estabelecidos pela MASCC/ISSO, o tratamento deve ser individualizado de acordo com a necessidade de cada paciente e conduta do profissional.

Acerca da eficácia dos lasers de baixa potência no tratamento e controle da mucosite oral em diversos graus de severidade, uma metanálise de Carvalho et al. (2011) em indivíduos fazendo uso de oncoterapia, revelou que a laserterapia reduziu de maneira significativa a mucosite severa.

Em acréscimo a isto, outro estudo aponta que a utilização do laser de baixa potência em mucosite oral, com aplicação do laser em lesão local, aumenta a sobrevivência em pacientes portadores de câncer, com consequente melhora na qualidade de vida desses pacientes (FIGUEIREDO et al., 2013).

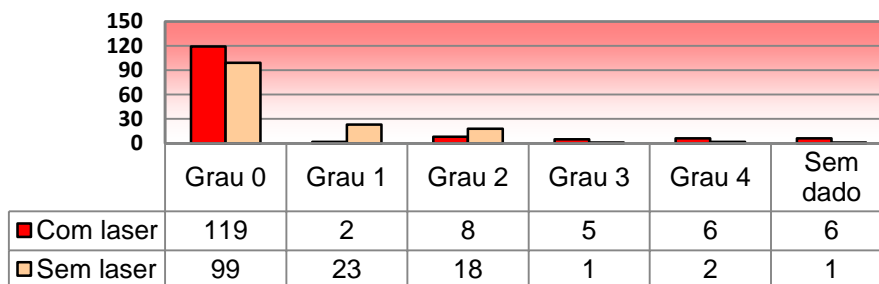
Através de um estudo experimental realizado por Silva Júnior et al. (2010) com utilização de laser de baixa potência como técnica de prevenção à mucosite oral em 24 pacientes, sendo estes divididos em dois grupos – os que iriam receber incidência do laser e o grupo controle. Utilizaram-se ondas de 632,8 nm, 10 mW, 1,8 J/cm<sup>2</sup> como técnica de prevenção. Os pacientes receberam na primeira semana o laser por 5 minutos e nos próximos 25 dias aplicação pontual. As áreas irradiadas e mais comuns para esse protocolo são mucosa jugal, dorso da língua, mucosa labial, assoalho da boca e palato. Ao final, viu-se que o grupo que recebeu laser de baixa potência desenvolveu em grande parte mucosite grau 1, enquanto os pacientes do grupo controle desenvolveram, em sua maioria, mucosite grau 3.

Nesse sentido, no estudo de Florentino et al. (2016) utilizando microscópio confocal notaram que aplicações de laser de comprimento de onda 628 nm consegue produzir a estimulação do crescimento celular de forma direta, através da capacidade regenerativa sob genes relacionados com a proliferação celular.

Em um ensaio não randomizado promovido por Reolon et al. (2017) observou-se que não houve o desenvolvimento de lesões na mucosa de pacientes submetidos a quimioterapia, quando submetidos de maneira profilática à sessões de laserterapia previamente ao tratamento, concluindo-se a necessidade de utilização do laser de baixa potência em pacientes oncológicos.

Em um recente estudo de coorte retrospectivo realizado por Neves e colaboradores (2021) onde em uma amostra de 24 pacientes diagnosticados com osteosarcoma submetidos à quimioterapia, 12 receberam laserterapia profilática, com o protocolo “[...] luz vermelha, com comprimento de onda de 660 nm, 100 mw de potência, spot de saída de 0,03 cm<sup>2</sup>, no tempo de dez segundos, totalizando uma dose de energia de 33,3 J/cm<sup>2</sup>” em 36 pontos durante 288 sessões, constatou-se que:

**Tabela 1: Distribuição total de números e percentuais da graduação de mucosite oral entre os grupos**



Fonte: Adaptado de Neves et al., (2021)

Portanto, observa-se através do gráfico que a maioria dos pacientes tratados previamente com laserterapia não apresentaram mucosite severa, com exceção os casos de toxicidade quimioterápica e comprometimento hepático (NEVES et al., 2021). Houve maior taxa de continuidade ao tratamento oncológico sem interrupção decorrente da mucosite ou internações, menor número de desenvolvimento global de mucosite oral ou estágios avançados (grau III e IV).

#### 4. CONCLUSÃO

A mucosite oral é uma lesão na mucosa oral, caracterizada pela ação direta ou indireta dos agentes antineoplásicos na cavidade oral, costumando apresentar-se clinicamente em aproximadamente 14 dias após início do tratamento.

Mais de 70% dos pacientes com câncer de cabeça e pescoço submetidos a radioterapia e/ou quimioterapia com certeza irão desenvolver a mucosite oral, essa porcentagem associada ao número de casos, revela o potencial de milhares de pessoas apresentarem lesões na mucosa oral.

O problema dessas lesões na cavidade oral são diversos, variando de um eritema indolor a úlceras necrosantes, dolorosas e que necessitam de medicamentos para redução da dor; varia desde a dificuldade em ingerir alimentação sólida à necessidade da alimentação ser por via parenteral ou em casos extremamente graves utilizar a intubação profilática a fim de garantir a sobrevivência do paciente.

Uma vez que a mucosite oral apresenta-se em diferentes estágios é importante assegurar a prevenção tanto antes das terapias, tratamento durante e depois da quimioterapia e/ou radioterapia.

Desta forma, observa-se através dos estudos mencionados que as alterações biológicas e químicas das células através da biomodulação proveniente da laserterapia, promovem de fato a prevenção ou redução de ocorrências de desenvolvimento da mucosite em graus severos nesses pacientes, trata a mucosite oral durante e após o término das terapias antineoplásicas, constituindo-se um papel fundamental para a redução da dor, aceleração do processo de cicatrização, redução nos números de internações, interrupção do tratamento antineoplásico ou permanência nos hospitais. Sendo assim, assegura a sobrevida e o bem estar integral desses pacientes.

## REFERÊNCIAS

- American Society of Clinical Oncology (ASCO)**, 2021. Disponível em: Sociedade Americana de Oncologia Clínica | Asco
- ANDRADE, F. DO S. DA S. D.; CLARK, R. M. DE O.; FERREIRA, M. L. Efeitos da laserterapia de baixa potência na cicatrização de feridas cutâneas. **Revista do Colegio Brasileiro de Cirurgioes**, v. 41, n. 2, p. 129–133, 2014.
- ARAUJO, T. L. C. D. et al. Manifestações bucais em pacientes submetidos a tratamento quimioterápico. **Rev Cubana Estomatol**, Leão Sampaio-CE, v. 52, n. 4, p. 16-21, 2015.
- BONFIM, G. A. et al. Mucosite oral em pacientes oncológicos. **Odonto**, v. 24, n. 47, p. 31-32, 2016.
- CAMPOS, F. A. T. et al. Manifestações bucais decorrentes da quimioterapia em crianças. **Revista Campo do Saber**, v. 4, n. 5, 2019.
- CAMPOS, L. et al. Laserterapia no tratamento da mucosite oral induzida por quimioterapia : relato de caso. **Rev Assoc Paul Cir Dent**, v. 67, n. 2, p. 102–106, 2013.
- CARVALHO, P. A. G. de et al. Evaluation of low-level laser therapy in the prevention and treatment of radiation-induced mucositis: a double-blind randomized study in head and neck cancer patients. **Oral oncology**, v. 47, n. 12, p. 1176-1181, 2011.
- CURRA, M. et al. Chemotherapy protocols and incidence of oral mucositis. An integrative review. **Einstein (São Paulo, Brazil)**, v. 16, n. 1, p. eRW4007, 2018.
- DE LIMA, V. H. S. et al. Effectiveness of low-level laser therapy for oral mucositis prevention in patients undergoing chemoradiotherapy for the treatment of head and neck cancer: A systematic review and meta-analysis. **Oral Oncology**, v. 102, n. June 2019, p. 104524, 2020.
- E SILVA NETO, J. M. DE A. et al. Aplicação da laserterapia de baixa intensidade na odontologia: revisão integrativa. **Revista Eletrônica Acervo Saúde**, n. 39, p. e2142, 2020.

FIGUEIREDO, A. L. P. et al. Laser terapia no controle da mucosite oral: um estudo de metanálise. **Revista da Associação Médica Brasileira**, v. 59, n. 5, p. 467-474, 2013.

FLORENTINO, A. C. A. et al. Tratamento da mucosite oral com laser de baixa potência: revisão sistemática de literatura. **Revista de Ciências Médicas**, v. 24, n. 2, p. 85-92, 2016.

GONDIM, F. M. L.; SOUZA, B. E. S. de . The use of laser therapy in the prevention and treatment of oral mucositis: a literature review. **Research, Society and Development**, [S. l.], v. 10, n. 1, p. e5910110149, 2021. DOI: 10.33448/rsd-v10i1.10149. Disponível em: <https://www.rsdjournal.org/index.php/rsd/article/view/10149>. Acesso em: 25 Apr. 2021

Instituto Nacional de Câncer José Alencar Gomes da Silva. **ABC do câncer : abordagens básicas para o controle do câncer** / Instituto Nacional de Câncer José Alencar Gomes da Silva. – 6. ed. rev. atual. – Rio de Janeiro : INCA, 2020.

JÚNIOR, F. L. da S. et al. Mucosite oral induzida por radiação: uso de fatores de crescimento e de laser. RGO. **Revista Gaúcha de Odontologia (Online)**, v. 58, n. 4, p. 511-514, 2010.

JÚNIOR, William Alves de Melo et al. A laserterapia na prevenção e tratamento da mucosite oral em oncologia pediátrica. **Revista de Enfermagem UFPE on line**, [S.l.], v. 10, n. 7, p. 2404-2411, maio 2016. ISSN 1981-8963. Disponível em: <<https://periodicos.ufpe.br/revistas/revistaenfermagem/article/view/11296/12958>>. Acesso em: 27 Abril de 2021. doi:<https://doi.org/10.5205/1981-8963-v10i7a11296p2404-2411-2016>.

MALLICK, S.; BENSON, R.; RATH, G. K. Radiation induced oral mucositis: a review of current literature on prevention and management. **European Archives of Oto-Rhino Laryngology**, v. 273, n. 9, p. 2285–2293, 2016.

MARÍN-CONDE, F. et al. Photobiomodulation with low-level laser therapy reduces oral mucositis caused by head and neck radio-chemotherapy: prospective randomized controlled trial. **International Journal of Oral and Maxillofacial Surgery**, v. 48, n. 7, p. 917–923, 2019.

MASCC/ISOO - **Normas de Orientação Clínica baseadas na evidência para o tratamento da mucosite secundária ao tratamento oncológico**. The Multinational Association of Supportive Care in Cancer in partnership with the International Society of Oral Oncology, 2015.

MORAIS, A. M. D. et al. Estudo das manifestações bucais em pacientes tratados com quimioterapia. **Journal of Orofacial Investigation**, v. 4, n. 1, p. 49-59, 2017.

MORAIS, J. R. et al. Characterization of the patient with chemotherapy-induced oral mucositis. **Revista de Enfermagem da UFPI**, v. 4, n. 1, p. 26–32, 2015.

Neves, L. J.; Boldrini, E.; Tanimoto, H. M.; Trevisani, D. M.; Lopes, L. F.; Macari, K. S. M. Avaliação do Efeito do Laser Preventivo na Mucosite Oral Quimioinduzida em Pacientes Submetidos a Altas Doses de Metotrexato. **Revista Brasileira de Cancerologia**. 2021; 67(1): e-041128. doi: <https://doi.org/10.32635/2176-9745.RBC.2021v67n1.1128>

PAIVA, M. D. E. B. et al. Complicações orais decorrentes da terapia antineoplásica. **Arquivos em Odontologia**, v. 46, n. 1, p. 48-55, 2010.

RAMPINI, M. P. et al., Utilização da terapia com laser de baixa potência para prevenção de mucosite oral: revisão de literatura. **Rev Bras Cancerol**, v. 55, n. 1, p. 59-68, 2009.

REBELO; Andreia Sofia da Silva Lopes. **Eficácia do LASER no Tratamento da Mucosite em Pacientes Oncológicos**. Universidade do Porto. Porto, 2015.

REOLON, L. Z. et al. Impacto da laserterapia na qualidade de vida de pacientes oncológicos portadores de mucosite oral. **Rev. Odontol. UNESP**, Araraquara, v. 46, n. 1, p. 19-27, Feb. 2017.

SILVEIRA, A. et al. Oncologia de Cabeça e Pescoço: enquadramento epidemiológico e clínico na avaliação da Qualidade de Vida Relacionada com a Saúde. **Revista Brasileira de Epidemiologia**. 2012.

SCHIRMER, Emanuela Medeiros; FERRARI, Ariana; TRINDADE, Lilian Cristine Teixeira. Evolução da mucosite oral após intervenção nutricional em pacientes oncológicos no serviço de cuidados paliativos. **Revista Dor**, v. 13, n. 2, p. 141-146, 2012.

VILLA, A. et al. Mucositis. **Curr Opin Oncol**. 2015;27(3):159–64.