

CENTRO UNIVERSITÁRIO UNIDADE DE ENSINO SUPERIOR DOM BOSCO
CURSO DE GRADUAÇÃO EM ODONTOLOGIA

Larissa Bernardo Fahd

OSTEONECROSE DOS MAXILARES ASSOCIADA AO USO DE BIFOSFONATOS:
relato de caso clínico

São Luís
2020

LARISSA BERNARDO FAHD

OSTEONECROSE DOS MAXILARES ASSOCIADA AO USO DE BIFOSFONATOS:
relato de caso clínico

Monografia apresentada ao Curso de Graduação em Odontologia do Centro Universitário Unidade de Ensino Superior Dom Bosco como requisito parcial para obtenção do grau de Bacharel em Odontologia.

Orientador: Prof. José Manuel Noguera Bazán
Coorientador: Carlos Emanuel de Matos Chaves Lima

São Luís

2020

Dados Internacionais de Catalogação na Publicação (CIP)
Centro Universitário - UNDB / Biblioteca

Fahd, Larissa Bernardo

Osteonecrose dos maxilares associada ao uso de bifosfonatos: relato de caso clínico. / Larissa Bernardo Fahd. __ São Luís, 2020.

45f.

Orientador: Prof. José Manuel Noguera Bazán.

Coorientador: Prof. Carlos Emanuel de Matos Chaves Lima.

Monografia (Graduação em Odontologia) - Curso de Odontologia –
Centro Universitário Unidade de Ensino Superior Dom Bosco –
UNDB, 2020.

1.Osteonecrose. 2. Bifosfonatos. 3. Difosfonatos. 4. Terapêutica.
I. Título.

LARISSA BERNARDO FAHD

OSTEONECROSE DOS MAXILARES ASSOCIADA AO USO DE BIFOSFONATOS:

relato de caso clínico

Monografia apresentada ao Curso de Graduação em Odontologia do Centro Universitário Unidade de Ensino Superior Dom Bosco como requisito parcial para obtenção do grau de Bacharel em Odontologia.

Aprovada em ___/___/ 2020.

BANCA EXAMINADORA

Prof. José Manuel Noguera Bazán (Orientador)

Centro Universitário Unidade de Ensino Superior Dom Bosco – UNDB

Prof. Me. Cícero Newton Lemos Felício Agostinho

Centro Universitário Unidade de Ensino Superior Dom Bosco – UNDB

Prof. Otávio Augusto Matos da Silva

Centro Integrado de Educação Continuada – CIEC

Dedico este trabalho a minha família, em especial aos meus pais, que nunca deixaram de acreditar em mim. Obrigada por tudo.

AGRADECIMENTOS

Gostaria de agradecer primeiramente a Deus, que me atribuiu forças nos momentos em que mais precisei. Agradeço a saúde a mim concedida durante todos esses anos. Em virtude da sua presença concluirei esta etapa tão importante da minha vida.

Agradeço ao meu orientador, Prof. José Bazán, que aceitou conduzir esse trabalho comigo, sendo sempre muito solícito, paciente e atencioso. Sinto-me privilegiada por ter sido sua orientanda.

Ao meu querido pai, Raimundo Fahd (in memoriam), que apesar de não estar mais conosco nesse mundo, se fez muito presente em meu coração. Devido a ele retirei forças de onde não tinha para realizar esse sonho, pois sei que ele sempre acreditou no meu potencial.

A minha incrível mãe, Wilma Fahd, por todo o amor, carinho e dedicação durante esses anos. Agradeço a todo o esforço dela, pois sei que não foi fácil, mesmo assim ela continuou batalhando e investindo na minha educação, sem ela nada disso seria possível.

Agradeço aos meus irmãos, Bruno e Isabelle, que estiveram ao meu lado nessa caminhada, me apoiando e me incentivando nas minhas decisões.

Ao meu namorado, Emanuel Matos, que sempre está comigo e se fez muito presente neste trabalho atuando como meu coorientador. Obrigada por me encorajar nos momentos em que mais necessitei. Graças aos seus cuidados, companheirismo, incentivos, broncas, carinho, paciência e, principalmente, amor consegui chegar até aqui.

Agradeço a todo o corpo docente do Curso de Graduação em Odontologia do Centro Universitário Unidade de Ensino Superior Dom Bosco – UNDB, pelo conhecimento a mim repassado. Jamais esquecerei dos ensinamentos adquiridos.

Aos meus amigos que me acompanharam durante essa trajetória, proporcionando momentos inesquecíveis no decorrer da minha vida acadêmica. Ganhei colegas e amigos para a vida toda.

Agradeço também a todos os funcionários do Centro Universitário Unidade de Ensino Superior Dom Bosco – UNDB, em especial aos da Clínica de Odontologia Prof. Luiz Pinho Rodrigues, que presenciaram toda a minha jornada nesta instituição, sempre com um sorriso no rosto e alegria em me ajudar.

RESUMO

Os bifosfonatos são fármacos que atuam na atividade osteoblástica, sendo indicados para o tratamento de doenças de origem óssea e para o controle da metástase de tumores malignos. Desde 2003 tem sido descrito na literatura uma patologia secundária resultante do uso destes fármacos, a osteonecrose dos maxilares. Essa patologia se caracteriza como uma lesão na cavidade oral de origem óssea, exposta ou fistulada que permite sondagem intra ou extrabucal, por um período maior que 8 semanas em pacientes que estejam ou estiveram sob tratamento com bifosfonatos e não passaram por radioterapia na região de cabeça e pescoço. Sua etiologia não está totalmente definida, porém sabe-se que na maioria dos casos seu aparecimento está relacionado com fatores locais como procedimentos invasivos, próteses desadaptadas e presença de focos infecciosos. Fatores sistêmicos como fumo, álcool ou doenças sistêmicas também podem estar relacionados. No presente estudo, uma paciente que esteve sob tratamento com bifosfonatos procurou atendimento após observar algumas lesões em sua boca que não cicatrizavam com o passar do tempo. Após os exames, foi diagnosticada com osteonecrose dos maxilares associada ao uso de bifosfonatos. O tratamento proposto para a paciente foi desbridamento ósseo associado a antibioticoterapia e terapias adjuvantes, como enxerto de L-PRF (Fibrina rica em plaquetas e leucócitos) e terapia de oxigenação hiperbárica. A paciente relatou uma melhora do quadro algico após sessões de oxigenação hiperbárica prévias ao procedimento cirúrgico. Posterior a intervenção cirúrgica, houve um controle das lesões após a cicatrização adequada do sítio cirúrgico. Assim, se conclui que o desbridamento ósseo associado a terapias adjuvantes oferta um manejo terapêutico adequado da osteonecrose dos maxilares associada ao uso de bifosfonatos.

Palavras-chave¹: Osteonecrose. Bifosfonatos. Difosfonatos. Terapêutica.

¹ MeSH Termos. Base de Dados PubMed/MEDLINE – Biblioteca Nacional de Medicina dos Estados Unidos. Acesso em 20 de novembro de 2020.

ABSTRACT

Biphosphonates are drugs used for the management of bone diseases and the control of metastasis of malignant tumors that act in the osteoclastic activity. Since 2003 is reported a complication associated with the use of this drugs, the bisphosphonate-related osteonecrosis of the jaw. This complication is defined as an area of exposed bone or bone that can be probed through an intraoral or extraoral fistula in the maxillofacial region that has not healed with 8 weeks in a patient who was taking or had been exposed to bisphosphonate therapy and had not had radiotherapy to the craniofacial region. Its etiology is not fully defined, however it is known that major risk factor its appearance is related to local factors such as invasive procedures, maladaptive prosthesis and the presence of inflammatory dental disease. Systemic factors such as smoking, alcohol or systemic diseases may also be related. In the present study, a patient who was under treatment with bisphosphonates sought care after observing some lesions in her mouth that did not heal over time. After the clinical and complementary examination, she was diagnosed with bisphosphonate-related osteonecrosis of the jaw. The proposed treatment for the patient was bone debridement associated with antibiotic therapy and adjuvant therapies, such as graft with L-PRF (Leukocyte-Platelet-Rich Fibrin) and hyperbaric oxygen therapy. The patient reported an improvement in pain after hyperbaric oxygenation sessions prior to the surgical procedure. After the surgical intervention, there was a control of the necrotic areas after adequate healing of the surgical site. Thus, we concluded that bone debridement associated with adjuvant therapies offers an adequate therapeutic management of bisphosphonate-related osteonecrosis of the jaw.

Keywords: Osteonecrosis. Diphosphonates. Therapeutics.

LISTA DE SIGLAS

AAOMS – Associação Americana de Cirurgiões Bucomaxilofaciais

BF – Bifosfonato(s)

COH – Câmara de Oxigenação Hiperbárica

L-PRF – Fibrina Rica em Plaquetas e Leucócitos

OMAB – Osteonecrose dos Maxilares Associada do Uso de Bifosfonatos

VE – Via Endovenosa

VO – Via Oral

SUMÁRIO

1	INTRODUÇÃO	10
2	RELATO DE CASO CLÍNICO	12
2.1	Osteonecrose dos maxilares associada ao uso de bifosfonatos	12
2.1.1	Fatores etiológicos	13
2.1.2	Diagnóstico.....	15
2.1.3	Tratamento	16
2.2	Relato do Caso Clínico	18
3	DISCUSSÃO	22
4	CONCLUSÃO	26
	REFERÊNCIAS	27
	APÊNDICE	30
	ANEXO	45

1 INTRODUÇÃO

A osteonecrose dos maxilares associada ao uso de bifosfonatos (OMAB) se trata de uma patologia que surge em consequência do uso dos bifosfonatos (BF). A sua etiologia está relacionada a tratamentos com este grupo de fármacos que levem um longo período de tempo (BARIN et al., 2016; CHUENGUE; RODRIGUES, 2018; RUGGIERO et al., 2014).

Os bifosfonatos estão indicados para o tratamento de doenças osteolíticas e neoplasias malignas, eles simulam o pirofosfato, uma substância endógena que age inibindo a reabsorção óssea e a atividade angiogênica. Estes fármacos atuam estimulando a atividade osteoblástica enquanto diminuem a reabsorção óssea, bem como limitando as metástases e suas consequências em pacientes portadores de neoplasias malignas (BARIN et al., 2016; DOTTO; DOTTO, 2011; MORENO-SÁNCHEZ et al., 2014).

De modo geral, a via de administração dos bifosfonatos está associada com o tipo de tratamento aplicado, enquanto a via endovenosa (VE) é a via de escolha para os tratamentos das neoplasias malignas, a via oral (VO) é utilizada para o tratamento de doenças de menor gravidade. A literatura aponta ainda que a via endovenosa tem uma maior associação com o aparecimento da osteonecrose dos maxilares (BARIN et al., 2016; CHUENGUE; RODRIGUES, 2018; RIBEIRO et al., 2018; RUGGIERO et al., 2014).

Contudo, mesmo com os benefícios proporcionados por estes fármacos na vida do paciente, tem sido exposto na literatura desde o começo dos anos 2000 uma patologia que surge em decorrência do seu uso, a OMAB, chamada assim, por conta de sua localização e etiologia (BARIN et al., 2016; CARVALHO et al., 2010; DOTTO; DOTTO, 2011; MARX, 2003).

As lesões causadas por essa patologia podem ser descritas como uma lesão na cavidade oral de origem óssea, exposta ou fistulada permitindo sondagem intrabucal ou extrabucal, por um período maior que 8 semanas, em pacientes que fazem ou fizeram uso de bifosfonatos e que não passaram por radioterapia na região cervico-facial (RUGGIERO et al., 2014).

Como essa ainda é uma patologia recente, sua etiologia não está completamente definida. Sugere-se, que alguns fatores locais podem estar relacionados com o surgimento das lesões, como exodontias, traumas, próteses

desadaptadas, mastigação, infecções locais ou má condições de higiene, até mesmo o uso de álcool e tabaco não está descartado influenciar no aparecimento das lesões (BARIN et al., 2016; CHUENGUE; RODRIGUES, 2018; CUNHA et al., 2019; DOTTO; DOTTO, 2011).

Em vista disso, o tratamento da OMAB é focado no controle e estabilização das lesões e da sintomatologia causadas por esta condição, sendo este tratamento feito conforme o estágio da doença. A adequação do meio bucal é parte importante deste tratamento, devendo o cirurgião dentista estar atento para eliminação de possíveis focos de infecção, bem como ajuste ou troca de próteses desadaptadas, troca de restaurações, remoção de placa bacteriana e instrução de higiene (BARIN et al., 2016; DOTTO; DOTTO, 2011; RUGGIERO et al., 2014).

Assim, o objetivo deste trabalho é descrever por meio de relato de caso clínico, a abordagem terapêutica da osteonecrose dos maxilares associada ao uso de bifosfonatos, fazendo a utilização de terapias adjuvantes, que têm sido destacadas na literatura como fatores importantes no controle destas lesões.

2 RELATO DE CASO CLÍNICO

Por conta da imprevisibilidade que confere essa condição, o tratamento da OMAB é sempre um desafio ao cirurgião dentista, estando ele voltado para o conforto do paciente e minimização dos riscos do surgimento de novas alterações.

2.1 Osteonecrose dos maxilares associada ao uso de bifosfonatos

A OMAB é uma patologia secundária, resultante do uso de bifosfonatos em pacientes acometidos por problemas na lise óssea (CHUENGUE; RODRIGUES, 2018). Apesar de proporcionar um efeito positivo na qualidade de vida dos pacientes, este grupo de fármacos tem apresentado um efeito colateral relacionado ao seu uso contínuo (BARIN et al., 2016; RUGGIERO et al., 2014).

Os BF são fármacos sintetizados, que emulam o pirofosfato, uma substância endógena, e atuam como inibidores da reabsorção óssea e da atividade angiogênica. Seu uso está preconizado para o tratamento de doenças osteolíticas, podendo ser administrado por via oral ou via endovenosa (BARIN et al., 2016; CHUENGUE; RODRIGUES, 2018).

Comumente, a aplicação por VE é utilizada em casos de neoplasias, sendo o Ácido Zoledrônico e o Pamidronato os seus principais representantes. A VE é a que mais apresenta risco ao surgimento da osteonecrose, enquanto a via oral é utilizada em casos de doenças ósseas de menor malignidade, como por exemplo a osteoporose. O Alendronato também é um dos principais fármacos de escolha nesse tipo de doenças (BARIN et al., 2016; CHUENGUE; RODRIGUES, 2018; RIBEIRO et al., 2018; RUGGIERO et al., 2014).

Os medicamentos dessa classe agem reduzindo a reabsorção óssea e aumentando a atividade osteoblástica, por conta disso, também são utilizados em pacientes com osteoporose pois diminui a perda óssea, assim, aumentando a densidade óssea e diminuindo o risco de fraturas. Já em pacientes portadores de lesões malignas, principalmente aqueles portadores de câncer de mama, próstata, pulmão e mieloma múltiplo, atenua as metástases limitando as perdas ósseas de sua decorrência (DOTTO; DOTTO, 2011; MORENO-SÁNCHEZ et al., 2014).

Apesar da melhora na qualidade de vida fornecida pelos BF, desde 2003 (MARX, 2003) tem sido relatado na literatura o surgimento de lesões secundárias nas

regiões de maxila e mandíbula como efeitos colaterais desses medicamentos. Por sua localização e sua possível etiologia, essas lesões foram denominadas de “osteonecrose dos maxilares pelo uso de bifosfonatos” (BARIN et al., 2016; CARVALHO et al., 2010; DOTTO; DOTTO, 2011).

Um *guideline* (RUGGIERO et al., 2014) fornecido pela Associação Americana de Cirurgiões Bucomaxilofaciais, a AAOMS, descreve a OMAB como uma lesão óssea na cavidade bucal, exposta ou que pode ser sondada por fístula intrabucal ou extrabucal, presente há pelo menos 8 semanas em pacientes que encontram-se ou estiveram sob tratamento de BF e não passaram por tratamento de radioterapia na região.

Este mesmo *guideline* faz ainda uma classificação da OMAB:

Classificação	Características clínicas
Com risco	Pacientes que estiveram sob tratamento com bifosfonatos e que não apresentam osso necrótico aparente.
Estágio 0	Não há evidência clínica de osso necrótico, mas há achados clínicos não específicos, alterações radiográficas e sintomas.
Estágio 1	Surgimento de exposição óssea, osso necrótico ou fístula que podem ser sondadas em pacientes não sintomáticos e que não tem sinais de infecção.
Estágio 2	Surgimento de exposição óssea, osso necrótico ou fístula que podem ser sondadas associado a infecção, com a presença de dor e eritema na região de exposição óssea ou de drenagem da secreção purulenta.
Estágio 3	Surgimento de exposição óssea, osso necrótico ou fístula que podem ser sondadas associado a infecção presença de dor e mais de um achado clínico a seguir: exposição e osso necrótico se estendendo além da região de osso alveolar, fratura patológica, fístula extrabucal, comunicação bucosinusal ou

osteólise se estendendo até a borda inferior da mandíbula ou assoalho do seio nasal.

Tabela 1: Classificação proposta pela Associação Americana de Cirurgiões Bucomaxilofaciais. Adaptado de RUGGIERO et al., 2014.

2.1.1 Fatores etiológicos

Por se tratar de uma patologia ainda recente, sua etiologia não está totalmente esclarecida, mas acredita-se que uso de BF não é a única causa do surgimento das osteonecroses. As osteonecroses estão associadas também a injúrias locais como exodontias, próteses dentárias, traumas, mastigação, próteses mal adaptadas, infecções bucais e má higiene bucal, até mesmo uso de álcool e tabaco (BARIN et al., 2016; CHUENGUE; RODRIGUES, 2018; CUNHA et al., 2019; DOTTO; DOTTO, 2011).

Por conta dessa associação entre estes fatores locais e a medicação sistêmica, uma forma de minimizar o risco do surgimento das osteonecroses é uma adequação do meio bucal, previamente ou durante o uso de BF.

Assim, por parte do cirurgião dentista, deve ser feita uma eliminação de possíveis focos de infecção bacteriana. Procedimentos como ajuste ou troca de próteses desadaptadas, remoção de cáries e placa bacteriana, troca de restaurações insatisfatórias e instrução de higiene oral são indicados. As extrações dentárias e procedimentos invasivos devem ser evitados o máximo possível após o início do tratamento, sendo feitos somente em último caso (DOTTO; DOTTO, 2011; RUGGIERO et al., 2014).

Os BF e demais fármacos utilizados nos tratamentos antitumorais ou de origem óssea atuam na remodelação óssea. Esse processo consiste no equilíbrio da atividade osteoblástica e da atividade osteoclástica, dando origem a patologia a partir de um desequilíbrio entre a deposição e a reabsorção óssea, levando a necrose óssea que tem como sintomas e sinais clínicos dor, exposição óssea, fístula intraoral, fístula extraoral, odor ruim, trismo, alteração no paladar, entre outros (RIBEIRO et al., 2018).

A literatura ainda é controversa de que forma o paciente sob tratamento de BF se torna suscetível a OMAB. Como dito anteriormente, pode se dar ao fato da interferência dos BF no *turnover* ósseo. Acredita-se também que pode estar relacionado ao fato de os BF afetarem a angiogênese, diminuindo o nível de fator de crescimento endotelial vascular. Outras hipóteses creditam ainda ao acúmulo de BF

no tecido ósseo levando a uma toxicidade de tecidos ósseos e do epitélio oral, bem como uma disfunção imune. (DUQUE et al., 2017; RUGGIERO et al., 2014).

Ainda no que tange ao tratamento odontológico durante a terapia com BF, uma outra opção que tem sido proposta a fim de evitar o surgimento de lesões é a suspensão da medicação quando as condições sistêmicas permitirem. Entretanto, para pacientes que já fazem o uso da medicação por um longo período de tempo (mais de 4 anos) e principalmente, por VE, essa opção não se mostra eficaz, pois o medicamento se mantém no organismo por um longo tempo mesmo após sua descontinuação (CUNHA et al., 2019; DOTTO; DOTTO, 2011; MORENO-SÁNCHEZ et al., 2014; RUGGIERO et al., 2014).

Por outro lado, em pacientes que recebem o tratamento por VO, sempre que as condições sistêmicas permitirem, em caso de necessidade de um tratamento mais invasivo, deve se discutir com o médico a possibilidade da suspensão do medicamento 2 meses antes e 3 meses depois (ou até completa cicatrização) da realização do procedimento (CUNHA et al., 2019; DOTTO; DOTTO, 2011; MORENO-SÁNCHEZ et al., 2014; RUGGIERO et al., 2014)

2.1.2 Diagnóstico

O diagnóstico da OMAB ocorre através da observação clínicas de algumas condições. Entre essas condições podemos colocar estar ou ter estado em tratamento com BF, sem histórico de radioterapia na região cervico-facial, exposição óssea ou lesão óssea que pode ser sondada ou que apresente fistulação intra ou extraoral por mais de 8 semanas (RUGGIERO et al., 2014).

Clinicamente os sinais e sintomas costumam se apresentar como presença de osso necrótico e/ou eventual exposição óssea ou sondada através de fístula intraoral ou extraoral, dor, disgeusia, supuração, fratura óssea patológica, entre outros. O cirurgião dentista só deve estar atento, pois muitas dessas alterações, até mesmo como exposição óssea, pode acometer pacientes que não fizeram utilização destas medicações (RUGGIERO et al., 2014).

2.1.3 Tratamento

O tratamento da OMAB nem sempre oferece uma cura definitiva e/ou eliminação dos sinais e sintomas clínicos, em vista disso, o tratamento é voltado para o controle da sintomatologia e das infecções secundárias, sendo ele planejado de acordo com o estágio em que a doença se encontra, prevenindo um aumento da lesão e o surgimento de novas áreas necróticas (BARIN et al., 2016; DOTTO; DOTTO, 2011; RUGGIERO et al., 2014).

O *guideline* (RUGGIERO et al., 2014) fornecido pela AAOMS sugere tratamentos que vão desde abordagens mais conservadoras, como orientação do paciente e/ou uso de medicação nos primeiros sinais clínicos até abordagens mais invasivas, como desbridamento cirúrgico ou ressecção parcial da área necrótica, a indicação de cada abordagem está relacionada com o estágio em que a doença se encontra (DUQUE et al., 2017; OLIVEIRA et al., 2014; VILELA-CARVALHO et al., 2018).

Classificação	Tratamento proposto
Com risco	Nenhum tratamento está indicado, somente orientação do paciente quanto aos cuidados necessários.
Estágio 0	Manejo sistêmico: utilização de antibióticos e analgésicos.
Estágio 1	Manejo sistêmico, utilização de colutórios antibióticos, acompanhamento clínico trimestral, orientação do paciente e avaliar a necessidade da continuação do tratamento com bifosfonatos.
Estágio 2	Manejo sistêmico, utilização de colutórios antibióticos e avaliar necessidade de desbridamento cirúrgico para controle da infecção.
Estágio 3	Manejo sistêmico, utilização de colutórios antibióticos, desbridamento cirúrgico ou ressecção parcial da área necrótica.

Tabela 2: Tratamento proposto pela Associação Americana de Cirurgiões Bucomaxilofaciais. Adaptado de RUGGIERO et al., 2014.

O tratamento conservador por estar indicado nos estágios iniciais, visa evitar avanços no estado das lesões. Entretanto, apesar de nem sempre oferecer uma

melhora definitiva das lesões pode promover um alívio sintomático por um longo período de tempo (VILELA-CARVALHO et al., 2018).

Quando o diagnóstico da OMAB é feito em estágios avançados ou os tratamentos conservadores não foram capazes de limitar o avanço das lesões, o tratamento cirúrgico das lesões acaba se tornando uma alternativa para proporcionar um conforto para o paciente. Os tratamentos mais moderados podem ser realizados no consultório, em casos que necessite de uma intervenção maior devem ser realizadas em centros cirúrgicos por especialistas (VILELA-CARVALHO et al., 2018).

Terapias adjuvantes têm sido desenvolvidas para auxiliar no resultado dos tratamentos da OMAB. Entre estas técnicas podemos destacar a Câmara de Oxigenação Hiperbárica (COH), preenchimento dos sítios cirúrgicos com agregados plaquetários, ozonioterapia, laserterapia, entre outros (KIM; KIM; KIM, 2014; OLIVEIRA et al., 2014; ROCHA et al., 2015; ROLLASON et al., 2016; SOUZA et al., 2019).

Uma dessas novas terapias adjuvantes, a COH é uma terapia utilizada comumente em ferimentos de difícil cicatrização. Na odontologia, ela ficou popularizada no tratamento das lesões oriundas da osteorradionecrose, patologia semelhante a OMAB (FATEMA et al., 2013).

O uso da COH é preconizado pela melhora na cicatrização, redução de edema e inflamação, melhorando a sintomatologia dolorosa, proporcionando uma melhora na qualidade de vida dos pacientes, alguns estudos indicam até uma interrupção do *turnover* ósseo liderado pelos BF. Tais benefícios são possibilitados através do aumento da oxigenação no sangue e do número de vasos sanguíneos (FATEMA et al., 2013; FREIBERGER et al., 2012).

Outra terapia adjuvante que vem sendo cada vez mais utilizada é a utilização dos agregados plaquetários, como o L-PRF (Fibrina Rica em Plaquetas e Leucócitos). Inicialmente utilizados como auxiliares em procedimentos de enxerto na implantodontia, o L-PRF tem sido utilizado também no tratamento de defeitos ósseos e/ou cirurgias ressectivas (CHOUKROUN et al., 2006; DUQUE et al., 2017).

Essa técnica consiste na retirada do sangue do próprio paciente e colocação do mesmo em uma centrífuga específica. Tal técnica tem se popularizado pela facilidade na obtenção do sangue do paciente, baixo custo e simplicidade, sobretudo quando comparado a retirada de enxertos autólogos, que normalmente levam a alguma comorbidade. Entre os benefícios da utilização do L-PRF podemos destacar

seus efeitos cicatrizantes, anti-inflamatório e regeneração óssea e tecidual (CANODURÁN et al., 2017; CHOUKROUN et al., 2006).

2.2 Relato do Caso Clínico

A paciente M.G.O.G., 64 anos, foi diagnosticada com um tumor maligno na amígdala alguns anos atrás sendo submetida ao tratamento com Pamidronato por VE. Após observar algumas alterações em sua cavidade oral a paciente decidiu buscar tratamento odontológico.

Clinicamente, a lesão se apresentava com odor fétido, dor espontânea e a mastigação, presença de secreção purulenta ativa e com sinais de sequestro ósseo além de trajeto fistuloso (Figura 1). Após o exame de tomografia da face, observou-se imagem hipodensa com destruição tecidual óssea em rebordo alveolar mandibular esquerdo associado a presença de esclerose em paredes remanescentes e fragmento sugestivo de sequestro ósseo com osteomielite agudizada, confirmando o diagnóstico de osteonecrose (Figura 2 e 3).

O tratamento proposto a paciente foi uma cirurgia de desbridamento ósseo, curetagem e reconstrução com enxerto com L-PRF para reestabelecimento da função estomatognática que se encontrava prejudicada (Figuras 4 e 5). Um tratamento adjuvante foi proposto, a terapia de oxigenação hiperbárica, com a finalidade de promover uma melhor vascularização do sítio cirúrgico, sendo indicadas 30 sessões prévias ao procedimento cirúrgico e 10 sessões após a realização da cirurgia.

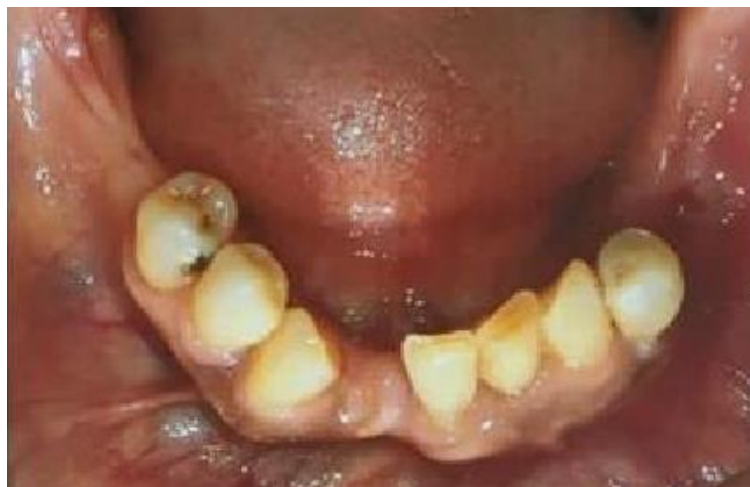

Figura 1: Fotografia oclusal inferior inicial do caso apresentando lesão óssea na região posterior esquerda da mandíbula. Fonte: Autoria própria.

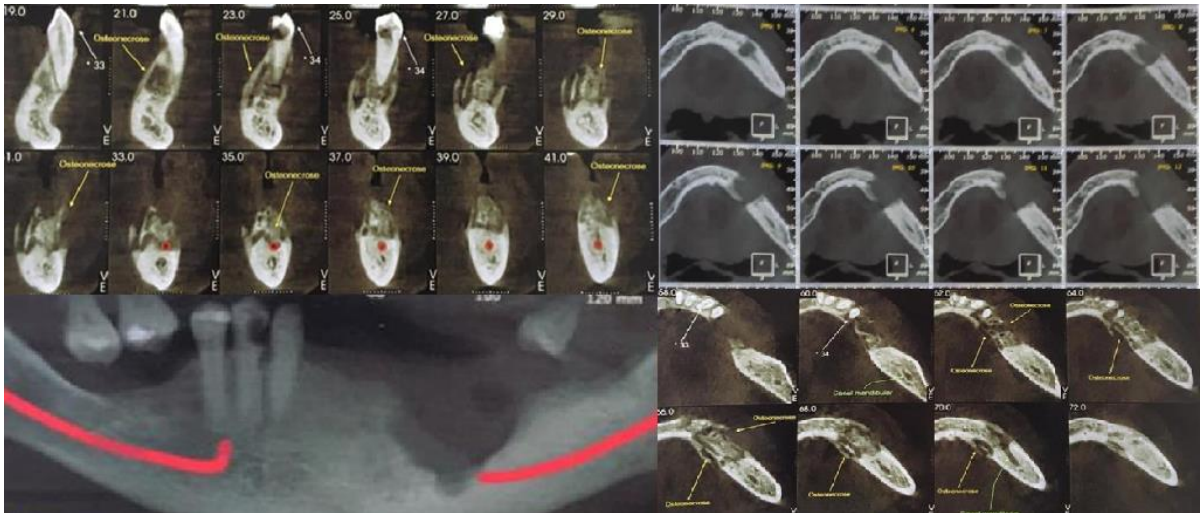


Figura 2: Imagens radiográficas mostrando a extensão e a localização da lesão bem como sua relação com o canal mandibular. Fonte: Autoria própria.

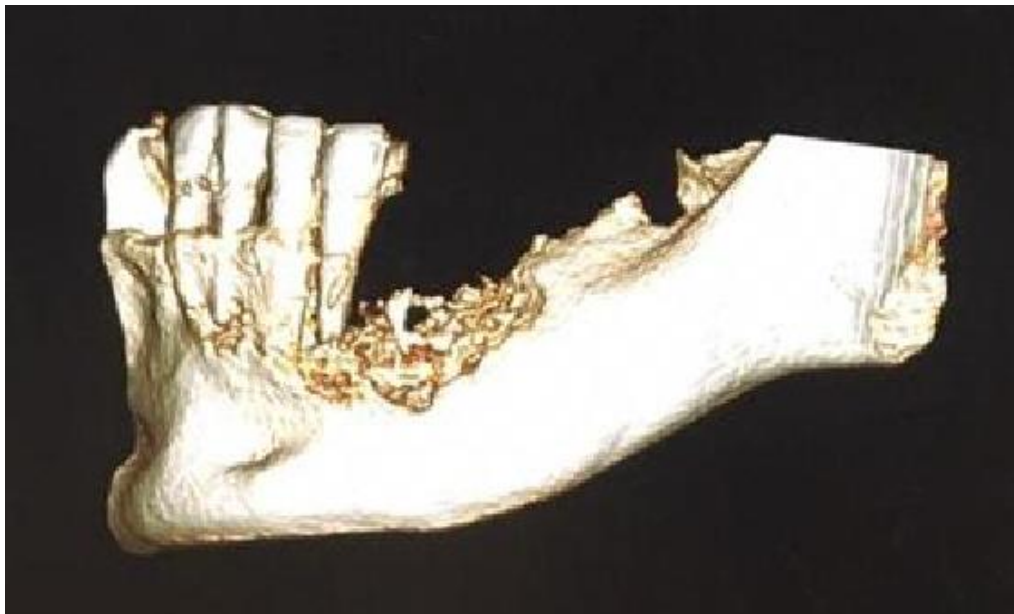


Figura 3: Reconstrução 3D da região posterior do lado esquerdo da mandíbula através das imagens tomográficas. Fonte: Autoria própria.

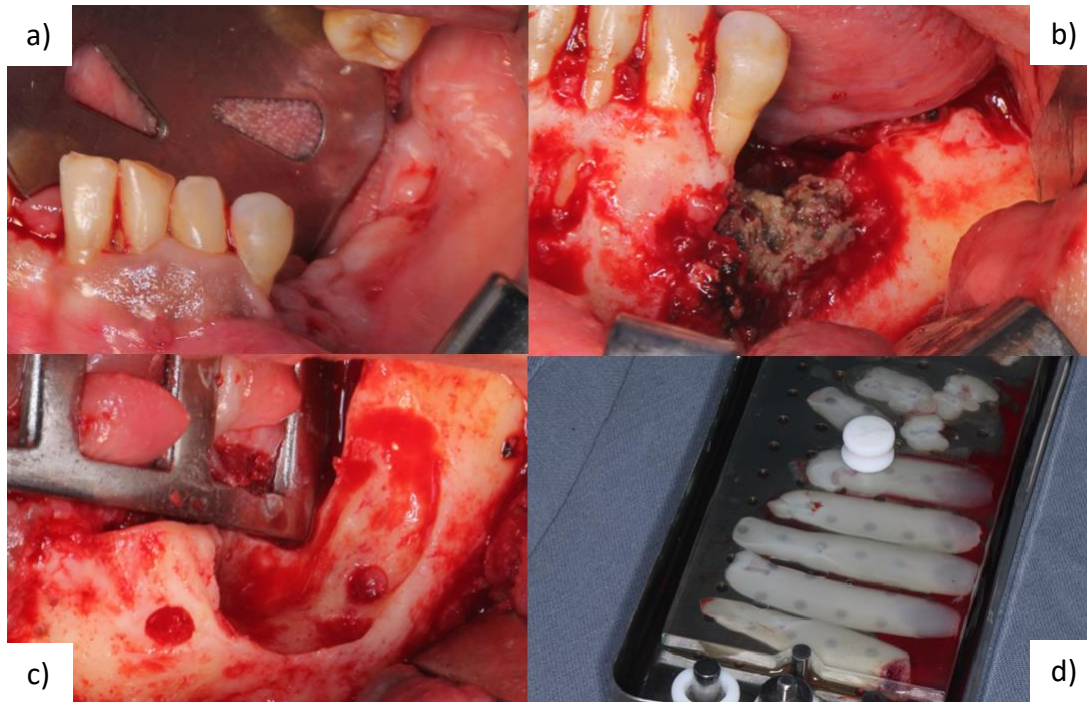


Figura 4: a) Foto da região posterior do lado esquerdo da mandíbula no pré-operatório. b) Foto da área de osso necrótico durante o transoperatório após a divulsão. c) Foto do sítio cirúrgico durante o transoperatório após desbridamento do osso necrótico. d) Membranas de L-PRF preparadas para o preenchimento do defeito ósseo no sítio cirúrgico. Fonte: Autoria própria.

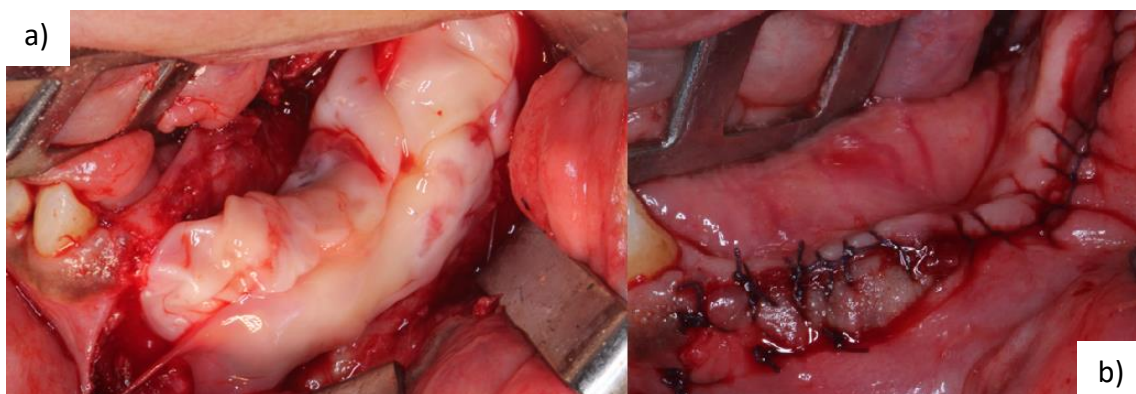


Figura 5: a) Colocação da membrana de L-PRF durante o transoperatório. b) Foto do sítio cirúrgico no pós-cirúrgico imediato. Fonte: Autoria própria.

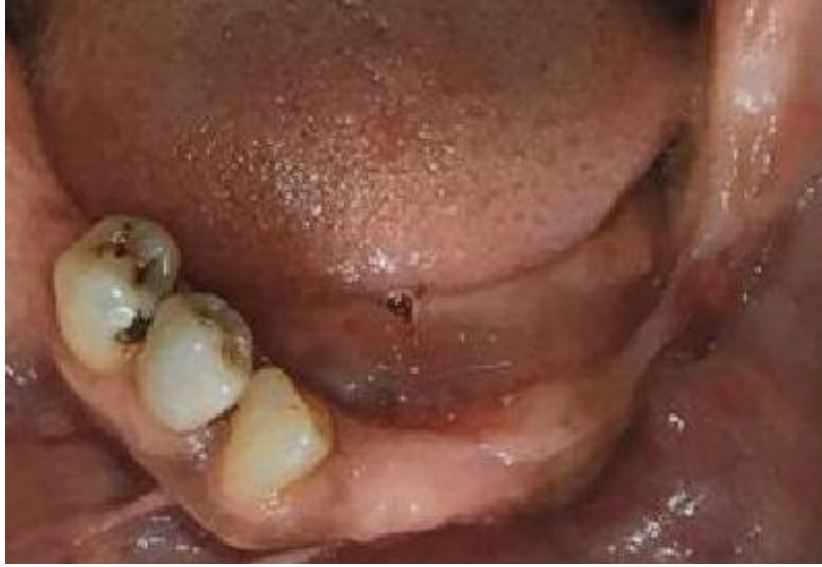

Figura 6: Foto oclusal inferior 6 meses após a realização da cirurgia. Fonte: Autoria própria.

3 DISCUSSÃO

Os BF propiciam uma melhora na qualidade de vida de seus usuários, entretanto deixam estes suscetíveis a alterações na cavidade bucal. Dentre essas alterações, podemos destacar a OMAB, patologia que pode levar a diversas lesões na cavidade oral (CHUENGUE; RODRIGUES, 2018; DE JESUS et al., 2019).

A OMAB tem sido descrita há quase 20 anos, contudo, sua etiologia não está totalmente definida, podendo surgir até mesmo de maneira espontânea. Apesar disso, diversos autores coincidem que algumas condições facilitam o surgimento dessas lesões, como traumas causados por procedimentos invasivos ou próteses desadaptadas, bem como doença periodontal, focos infecciosos e condições sistêmicas ou comportamentais do paciente (BARIN et al., 2016; CARVALHO et al., 2010; OLIVEIRA et al., 2014; RUGGIERO et al., 2014).

Outro fato comum acerca dessa patologia, é que a OMAB pode surgir algum tempo após o término do tratamento com BF, como no caso da paciente relatada no presente estudo. Duque et al. (2017) e Souza Junior et al. (2020) dizem que isso ocorre porque os BF permanecem no organismo por um longo período de tempo após seu uso, principalmente quando utilizados por via endovenosa. Por conta disso, o diagnóstico da OMAB é dado a pacientes que estejam ou que estiveram em tratamento com BF, não sendo submetidos a radioterapia na região cérvico-facial (DE JESUS et al., 2019; SOUZA JUNIOR et al., 2020).

Duque et al. (2017) salientam que devido ao impasse de se tratar uma OMAB a sua prevenção deve ser prioritária para pacientes que estejam ou estiveram sob tratamento à base de BF. Indo de acordo com isso, Ruggiero et al. (2014) sugerem uma abordagem que visa prevenir o surgimento desta condição.

Os referidos autores recomendam que em pacientes iniciando o tratamento com BF, o ideal é que o paciente receba uma adequação do meio bucal, eliminado possíveis focos infecciosos e seja orientado quanto aos riscos do desenvolvimento da OMAB, até postergando o início do tratamento quando as condições sistêmicas permitirem, para que seja feita esta adequação. Em pacientes já sob tratamento com BF, o foco deve ser em sua orientação e evitar procedimentos invasivos e/ou traumáticos, ou considerar suspensão da medicação para realização de procedimentos invasivos quando as condições sistêmicas permitirem (OLIVEIRA et al., 2014).

O tratamento indicado para a paciente foi de acordo com o que vem sendo descrito na literatura recente, onde é direcionado sempre ao estágio em que a doença se encontra. Isso quer dizer que somente em estágios mais avançados são necessários procedimentos mais invasivos, como cirurgias e outras terapias adjuvantes (ROLLASON et al., 2016; RUGGIERO et al., 2014).

Chuengue e Rodrigues (2018) destacam ainda que apenas o procedimento cirúrgico não é eficaz, sendo necessário a utilização da antibioticoterapia na complementação do tratamento. Em vista disso, algumas outras terapias adjuvantes têm sido propostas com o decorrer do tempo, como utilização da oxigenação hiperbárica, ozonioterapia, terapia fotodinâmica, preenchimento de cavidade com agregados plaquetários, entre outros (ROLLASON et al., 2016; RUGGIERO et al., 2014; VILELA-CARVALHO et al., 2018).

Conforme indicado no *guideline* fornecido pela AAOMS, a paciente foi diagnosticada com OMAB em estágio 3. Assim, o tratamento indicado para a paciente foi o desbridamento cirúrgico para curetagem da área necrótica e reconstrução com enxerto com L-PRF, antibioticoterapia e COH (RUGGIERO et al., 2014).

A COH é um tratamento adjuvante que tem sido cada vez mais utilizado no tratamento das necroses ósseas. Ceponis et al., (2017) enfatiza que entre os benefícios da oxigenação hiperbárica, podemos ressaltar a melhora na circulação sanguínea. Sabendo que a necrose óssea está relacionada com a diminuição da circulação sanguínea, visto que os BF apresentam um efeito isquêmico, o benefício promovido pela oxigenação hiperbárica se faz importante no tratamento dessas lesões. (CEPONIS et al., 2017; DUQUE et al., 2017).

No tratamento realizado foi indicado a paciente 30 sessões prévias de oxigenação hiperbárica e 10 sessões posteriores ao desbridamento cirúrgico. Tem sido documentado na literatura, aplicação de protocolos que vão desde 20 sessões prévias até 40 sessões, a depender da condição necrótica dos tecidos. Entretanto, Svalestad et al. (2014), relata que a oxigenação promovida pela COH alcança um efeito platô entre a 20ª e 30ª sessão em tecido não irradiado. (CEPONIS et al., 2017; FATEMA et al., 2013; ROCHA et al., 2015; SVALESTAD et al., 2014).

No presente caso pudemos observar uma melhora na sintomatologia dolorosa prévia a intervenção, bem como uma boa cicatrização após o desbridamento cirúrgico. Outros estudos, como o de Fatema et al. (2013) os autores também relatam

uma melhora no quadro clínico, bem como nos exames de imagem, após utilização da COH no período pré-operatório.

Ainda quanto aos efeitos da COH, Svalestad et al. (2014) afirma que estes são observados no paciente por pelo menos 6 meses após o término das sessões, porém os autores destacam ainda que alguns estudos anteriores concluíram que estes efeitos podem permanecer por anos ou mesmo de maneira permanente.

Apesar de diversos estudos mostrarem resultados positivos associados ao tratamento de oxigenação hiperbárica, Rollason et al. (2016), aponta ser necessário mais estudos quanto ao seu real efeito, uma vez que a oxigenação hiperbárica normalmente acontece concomitante a outros tratamentos.

Outro tratamento adjuvante utilizado no tratamento foi o preenchimento ósseo através de fibrina rica em plaquetas e leucócitos (L-PRF). O L-PRF foi utilizado de acordo com um protocolo que consiste na coleta sanguínea, separando em frascos de 10 ml, colocando-os na centrífuga com 2.700 rpm por 12 minutos. Outros protocolos também são descritos na literatura (CANO-DURÁN et al., 2017; KIM; KIM; KIM, 2014).

Para Kim, Kim, Kim (2014) e Duque et al. (2017), o L-PRF se apresenta como uma excelente opção, pois concentra uma grande quantidade de fatores de crescimento, ajudando na cicatrização dos tecidos moles e contribuindo para a prevenção de exposição óssea. Maluf et al. (2017) relata que o L-PRF apresenta até 7 vezes mais fatores de crescimento que outros agregados plaquetários, isso coloca o L-PRF como opção de escolha em relação a outros agregados plaquetários, corroborando isto, Valente et al. (2019) complementa que em seu estudo pacientes que receberam L-PRF tiveram uma cicatrização melhor e mais rápida (MALUF; CALDAS; SANTOS, 2017; VALENTE et al., 2019).

No caso apresentado, o L-PRF apresentou bons resultados, coincidindo com o estudo de Maluf et al. (2017). O mesmo autor explica ainda que a membrana de L-PRF também age provavelmente como uma barreira contra microrganismos, prevenindo contra infecções secundárias, ampliando assim o leque de considerações quanto ao seu uso.

A abordagem oferecida no tratamento possibilitou uma melhora no quadro clínico da paciente confirmado nas consultas de retorno (Figura 6). Apesar da paciente ter sido submetida a uma cirurgia de desbridamento e curetagem da lesão óssea, este procedimento não se caracterizou como uma intervenção radical como em casos de

osteotomias totais ou de segmentos, que como dito por Duque et al. (2017) causam uma maior comorbidade. Sendo esta melhora alcançada por um tratamento contemplando terapias clássicas, como o desbridamento e a antibioticoterapia, além de tratamentos adjuvantes que se mostraram importantes como a oxigenação hiperbárica e preenchimento da cavidade com L-PRF.

4 CONCLUSÃO

Os bifosfonatos conferem uma melhora na qualidade de vida de seus usuários, pacientes acometidos por tumores ou doenças de origem óssea. Entretanto, tem sido descrito na literatura uma patologia secundária decorrente do seu uso, a osteonecrose dos maxilares associada ao uso de bifosfonatos.

Sua etiologia não é totalmente esclarecida, porém diversos estudos explicam de que maneira é desencadeada essa necrose e de que forma pode se levar a sua prevenção. Contudo, nem sempre a prevenção desta necrose é possível, por conta disso, o cirurgião dentista deve estar preparado para o manejo clínico dessa condição e saber quais os tratamentos podem ajudar no controle desta patologia.

Assim, concluímos através deste relato de caso, que em casos mais avançados, o desbridamento ósseo associado a terapias como antibioticoterapia, câmara de oxigenação hiperbárica e enxertos com L-PRF, se apresenta como uma terapia efetiva no controle da osteonecrose, oferecendo ao paciente uma melhora em sua qualidade de vida e sem a necessidade de intervenções mais radicais que causem uma maior comorbidade.

REFERÊNCIAS

- BARIN, L. M. et al. **OSTEONECROSE DOS MAXILARES ASSOCIADA AO USO DE BIFOSFONATOS: UMA REVISÃO DE LITERATURA.** Revista de Odontologia da Universidade Cidade de São Paulo, v. 28, n. 2, p. 126–134, 2016.
- CANO-DURÁN, J. A. et al. **The role of Leucocyte-rich and platelet-rich fibrin (L-PRF) in the treatment of the medication-related osteonecrosis of the jaws (MRONJ).** J Clin Exp Dent, v. 9, n. 8, p. e1051-1059, 2017.
- CARVALHO, P. S. P. DE et al. **Principais aspectos da cirurgia bucomaxilofacial no paciente sob terapia com bifosfonatos.** RFO, Passo Fundo, v. 15, n. 2, p. 183–189, 2010.
- CEPONIS, P. et al. **Hyperbaric oxygen therapy and osteonecrosis.** Oral Diseases, v. 23, n. 2, p. 141–151, 2017.
- CHOUKROUN, J. et al. **Platelet-rich fibrin (PRF): A second-generation platelet concentrate. Part IV: Clinical effects on tissue healing.** Oral Surgery, Oral Medicine, Oral Pathology, Oral Radiology and Endodontology, v. 101, n. 3, p. 56–60, 2006.
- CHUENGUE, E. K. U.; RODRIGUES, G. **OSTEONECROSE DOS MAXILARES EM PACIENTES TRATADOS COM BISFOSFONATOS: UMA PATOLOGIA SECUNDÁRIA.** Rev. Saberes, Rolim de Moura, v. 8, n. 2, 2018.
- CUNHA, K. S. DA et al. **ALTERNATIVA DE TRATAMENTO REABILITADOR PARA PACIENTES EM USO DE BISFOSFONATO INTRAVENOSO: RELATO DE CASO CLÍNICO.** Revista Odontológica de Araçatuba, v. 40, n. 1, p. 29–34, 2019.
- DE JESUS, A. P. et al. **Tratamento cirúrgico para osteonecrose dos maxilares induzida por bisfosfonatos: relatos de casos.** RFO, Passo Fundo, v. 24, n. 1, p. 22–30, 2019.
- DOTTO, M. L.; DOTTO, A. C. **Osteonecrose dos maxilares induzida por bisfosfonatos - revisão de literatura e relato de caso.** RFO, Passo Fundo, v. 16, n. 2, p. 229–233, 2011.
- DUQUE, M. G. B. et al. **Osteonecrose mandibular associada ao uso de bisfosfonatos tratada com plasma rico em fibrina leucocitária: relato de caso.** RFO, Passo Fundo, v. 22, n. 3, p. 368–373, 2017.
- FATEMA, C. N. et al. **FDG-PET may predict the effectiveness of hyperbaric oxygen therapy in a patient with bisphosphonate-related osteonecrosis of the jaw: report of a case.** Odontology, v. 103, n. 1, p. 105–108, 2013.
- FREIBERGER, J. J. et al. **What Is the Role of Hyperbaric Oxygen in the Management of Bisphosphonate- Related Osteonecrosis of the Jaw: A Randomized Controlled Trial of Hyperbaric Oxygen as an Adjunct to Surgery and Antibiotics.** Journal of Oral and Maxillofacial Surgery, v. 70, n. 7, p. 1573–1583, 2012.

KIM, J.-W.; KIM, S.-J.; KIM, M.-R. **Leucocyte-rich and platelet-rich fibrin for the treatment of bisphosphonate-related osteonecrosis of the jaw: a prospective feasibility study.** *Br J Oral Maxillofac Surg*, v. 52, n. 9, p. 854–859, 2014.

MALUF, G.; CALDAS, R. J.; SANTOS, P. S. S. **The use of leukocyte- and platelet-rich fibrin in the treatment of medication-related osteonecrosis of the jaws.** *Journal of Oral and Maxillofacial Surgery*, v. 76, n. 1, p. 88–96, 2017.

MARX, R. E. **PAMIDRONATE (ARELIA) AND ZOLEDRONATE (ZOMETA) INDUCED AVASCULAR NECROSIS OF THE JAWS: A GROWING EPIDEMIC.** *Journal of Oral and Maxillofacial Surgery*, v. 61, n. 9, p. 1115–1118, 2003.

MORENO-SÁNCHEZ, M. et al. **Bifosfonatos e implantes dentales, ¿son incompatibles?** Revisión de la literatura. *Revista Espanola de Cirugia Oral y Maxilofacial*, v. 38, n. 3, p. 128–135, 2014.

OLIVEIRA, M. A. DE et al. **Osteonecrose induzida por bisfosfonatos: relato de caso clínico e protocolo de atendimento.** *Arq Med Hosp Fac Cienc Med Santa Casa São Paulo*, v. 59, n. 1, p. 43–48, 2014.

RIBEIRO, G. H. et al. **Osteonecrosis of the jaws: a review and update in etiology and treatment.** *Brazilian Journal of Otorhinolaryngology*, v. 84, n. 1, p. 102–108, 2018.

ROCHA, F. S. et al. **Influence of hyperbaric oxygen on the initial stages of bone healing.** *Oral and Maxillofacial Surgery*, v. 120, n. 5, p. 581–587, 2015.

ROLLASON, V. et al. **Interventions for treating bisphosphonate-related osteonecrosis of the jaw (BRONJ) (Review) Rollason.** *Cochrane Database of Systematic Reviews*, v. 11, n. 2, p. 1–35, 2016.

RUGGIERO, S. L. et al. **American Association of Oral and Maxillofacial Surgeons Position Paper on Medication-Related Osteonecrosis of the Jaw - 2014 Update.** *Journal of Oral and Maxillofacial Surgery*, v. 72, n. 10, p. 1938–1956, 2014.

SOUZA, S. L. X. DE et al. **TERAPIA FOTODINÂMIA COMO COADJUVANTE NO TRATAMENTO DA OSTEONECROSE DOS MAXILARES ASSOCIADA AO USO DE MEDICAMENTOS (OMAM).** *Salusvita*, v. 38, n. 4, p. 1093–1105, 2019.

SOUZA JUNIOR, E. F. DE et al. **NECROSE MANDIBULAR ASSOCIADA AO USO DE BIFOSFONATO: RELATO DE CASO.** *Revista Ciência Plural*, v. 6, n. 2, p. 189–203, 2020.

SVALESTAD, J. et al. **Effect of hyperbaric oxygen treatment on oxygen tension and vascular capacity in irradiated skin and mucosa.** *Int J Oral Maxillofac Surg*, v. 43, n. 1, p. 107–112, 2014.

VALENTE, N. A. et al. **Medication-Related Osteonecrosis of the Jaw: The Use of**

Leukocyte-Platelet-Rich Fibrin as an Adjunct in the Treatment. *J Craniofac Surg*, v. 30, n. 4, p. 1095–1101, 2019.

VILELA-CARVALHO, L. N. et al. **Osteonecrose dos maxilares relacionada ao uso de medicações:** Diagnóstico, tratamento e prevenção. *Rev. CES Odont*, v. 31, n. 2, p. 48–63, 2018.

APÊNDICE A – Artigo

OSTEONECROSE DOS MAXILARES ASSOCIADA AO USO DE BIFOSFONATOS: relato de caso clínico

BIPHOSPHONATES-RELATED OSTEONECROSIS OF JAW: clinical case report

Larissa Bernardo Fahd¹

Carlos Emanuel de Matos Chaves Lima²

José Manuel Noguera Bazán³

RESUMO

Os bifosfonatos são fármacos que atuam na atividade osteoblástica, sendo indicados para o tratamento de doenças de origem óssea e para o controle da metástase de tumores malignos. Desde 2003 tem sido descrito na literatura uma patologia secundária resultante do uso destes fármacos, a osteonecrose dos maxilares. Essa patologia se caracteriza como uma lesão na cavidade oral de origem óssea, exposta ou fistulada que permite sondagem intra ou extrabucal, por um período maior que 8 semanas em pacientes que estejam ou estiveram sob tratamento com bifosfonatos e não passaram por radioterapia na região de cabeça e pescoço. Sua etiologia não está totalmente definida, porém sabe-se que na maioria dos casos seu aparecimento está relacionado com fatores locais como procedimentos invasivos, próteses desadaptadas e presença de focos infecciosos. Fatores sistêmicos como fumo, álcool ou doenças sistêmicas também podem estar relacionados. No presente estudo, uma paciente que esteve sob tratamento com bifosfonatos procurou atendimento após observar algumas lesões em sua boca que não cicatrizavam com o passar do tempo. Após os exames, foi diagnosticada com osteonecrose dos maxilares associada ao uso de bifosfonatos. O tratamento proposto para a paciente foi desbridamento ósseo

¹ Graduanda em Odontologia do Centro Universitário Unidade de Ensino Superior Dom Bosco – UNDB.

² Coorientador; Cirurgião Dentista pela Universidade Luterana do Brasil – ULBRA, Mestrando em Odontologia pela Universidade CEUMA.

³ Orientador; Professor do Centro Universitário Unidade de Ensino Superior Dom Bosco – UNDB, Especialista em Cirurgia e Traumatologia Bucomaxilofacial pelo Colégio Brasileiro de Cirurgia e Traumatologia Bucomaxilofacial – CFO, Mestrando em Odontologia pela Universidade CEUMA.

associado a antibioticoterapia e terapias adjuvantes, como enxerto de L-PRF (Fibrina rica em plaquetas e leucócitos) e terapia de oxigenação hiperbárica. A paciente relatou uma melhora do quadro álgico após sessões de oxigenação hiperbárica prévias ao procedimento cirúrgico. Posterior a intervenção cirúrgica, houve um controle das lesões após a cicatrização adequada do sítio cirúrgico. Assim, se conclui que o desbridamento ósseo associado a terapias adjuvantes oferta um manejo terapêutico adequado da osteonecrose dos maxilares associada ao uso de bifosfonatos.

Palavras-chave¹: Osteonecrose. Bifosfonatos. Difosfonatos. Terapêutica.

ABSTRACT

Biphosphonates are drugs used for the management of bone diseases and the control of metastasis of malignant tumors that act in the osteoclastic activity. Since 2003 is reported a complication associated with the use of this drugs, the bisphosphonate-related osteonecrosis of the jaw. This complication is defined as an area of exposed bone or bone that can be probed through an intraoral or extraoral fistula in the maxillofacial region that has not healed with 8 weeks in a patient who was taking or had been exposed to bisphosphonate therapy and had not had radiotherapy to the craniofacial region. Its etiology is not fully defined, however it is known that major risk factor its appearance is related to local factors such as invasive procedures, maladaptive prosthesis and the presence of inflammatory dental disease. Systemic factors such as smoking, alcohol or systemic diseases may also be related. In the present study, a patient who was under treatment with bisphosphonates sought care after observing some lesions in her mouth that did not heal over time. After the clinical and complementary examination, she was diagnosed with bisphosphonate-related osteonecrosis of the jaw. The proposed treatment for the patient was bone debridement associated with antibiotic therapy and adjuvant therapies, such as graft with L-PRF (Leukocyte-Platelet-Rich Fibrin) and hyperbaric oxygen therapy. The patient reported an improvement in pain after hyperbaric oxygenation sessions prior to the surgical procedure. After the surgical intervention, there was a control of the necrotic areas after adequate healing of the surgical site. Thus, we concluded that

¹ MeSH Termos. Base de Dados PubMed/MEDLINE – Biblioteca Nacional de Medicina dos Estados Unidos. Acesso em 20 de novembro de 2020.

bone debridement associated with adjuvant therapies offers an adequate therapeutic management of bisphosphonate-related osteonecrosis of the jaw.

Keywords: Osteonecrosis. Diphosfonates. Therapeutics.

INTRODUÇÃO

A osteonecrose dos maxilares associada ao uso de bifosfonatos (OMAB) se trata de uma patologia que surge em consequência do uso dos bifosfonatos (BF). A sua etiologia está relacionada a tratamentos com este grupo de fármacos que levem um longo período de tempo (BARIN et al., 2016; CHUENGUE; RODRIGUES, 2018; RUGGIERO et al., 2014).

Os bifosfonatos estão indicados para o tratamento de doenças osteolíticas e neoplasias malignas, eles simulam o pirofosfato, uma substância endógena que age inibindo a reabsorção óssea e a atividade angiogênica. Estes fármacos atuam estimulando a atividade osteoblástica enquanto diminuem a reabsorção óssea, bem como limitando as metástases e suas consequências em pacientes portadores de neoplasias malignas (BARIN et al., 2016; DOTTO; DOTTO, 2011; MORENO-SÁNCHEZ et al., 2014).

De modo geral, a via de administração dos bifosfonatos está associada com o tipo de tratamento aplicado, enquanto a via endovenosa (VE) é a via de escolha para os tratamentos das neoplasias malignas, a via oral (VO) é utilizada para o tratamento de doenças de menor gravidade. A literatura aponta ainda que a via endovenosa tem uma maior associação com o aparecimento da osteonecrose dos maxilares (BARIN et al., 2016; CHUENGUE; RODRIGUES, 2018; RIBEIRO et al., 2018; RUGGIERO et al., 2014).

Contudo, mesmo com os benefícios proporcionados por estes fármacos na vida do paciente, tem sido exposto na literatura desde o começo dos anos 2000 uma patologia que surge em decorrência do seu uso, a OMAB, chamada assim, por conta de sua localização e etiologia (BARIN et al., 2016; CARVALHO et al., 2010; DOTTO; DOTTO, 2011; MARX, 2003).

Um *guideline* (RUGGIERO et al., 2014) fornecido pela Associação Americana de Cirurgiões Bucomaxilofaciais, a AAOMS, descreve a OMAB como uma lesão óssea na cavidade bucal, exposta ou que pode ser sondada por fístula intrabucal

ou extrabucal, presente há pelo menos 8 semanas em pacientes que encontram-se ou estiveram sob tratamento de BF e não passaram por tratamento de radioterapia na região.

Este mesmo *guideline* faz ainda uma classificação da OMAB:

Classificação	Características clínicas
Com risco	Pacientes que estiveram sob tratamento com bifosfonatos e que não apresentam osso necrótico aparente.
Estágio 0	Não há evidência clínica de osso necrótico, mas há achados clínicos não específicos, alterações radiográficas e sintomas.
Estágio 1	Surgimento de exposição óssea, osso necrótico ou fístula que podem ser sondadas em pacientes não sintomáticos e que não tem sinais de infecção.
Estágio 2	Surgimento de exposição óssea, osso necrótico ou fístula que podem ser sondadas associado a infecção, com a presença de dor e eritema na região de exposição óssea ou de drenagem da secreção purulenta.
Estágio 3	Surgimento de exposição óssea, osso necrótico ou fístula que podem ser sondadas associado a infecção presença de dor e mais de um achado clínico a seguir: exposição e osso necrótico se estendendo além da região de osso alveolar, fratura patológica, fístula extrabucal, comunicação bucosinusal ou osteólise se estendendo até a borda inferior da mandíbula ou assoalho do seio nasal.

Tabela 1: Classificação proposta pela Associação Americana de Cirurgiões Bucomaxilofaciais. Adaptado de RUGGIERO et al., 2014.

Como essa ainda é uma patologia recente, sua etiologia não está completamente definida. Sugere-se, que alguns fatores locais podem estar relacionados com o surgimento das lesões, como exodontias, traumas, próteses desadaptadas, mastigação, infecções locais ou má condições de higiene, até mesmo

o uso de álcool e tabaco não está descartado influenciar no aparecimento das lesões (BARIN et al., 2016; CHUENGUE; RODRIGUES, 2018; CUNHA et al., 2019; DOTTO; DOTTO, 2011).

A literatura ainda é controversa de que forma o paciente sob tratamento de BF se torna suscetível a OMAB. Alguns estudos sugerem que pode se dar ao fato da interferência dos BF no *turnover* ósseo. Acredita-se também que pode estar relacionado ao fato de os BF afetarem a angiogênese, diminuindo o nível de fator de crescimento endotelial vascular. Outras hipóteses creditam ainda ao acúmulo de BF no tecido ósseo levando a uma toxicidade de tecidos ósseos e do epitélio oral, bem como uma disfunção imune (DUQUE et al., 2017; RUGGIERO et al., 2014).

Em vista disso, o tratamento da OMAB é focado no controle e estabilização das lesões e da sintomatologia causadas por esta condição, sendo este tratamento feito conforme o estágio da doença. A adequação do meio bucal é parte importante deste tratamento, devendo o cirurgião dentista estar atento para eliminação de possíveis focos de infecção, bem como ajuste ou troca de próteses desadaptadas, troca de restaurações, remoção de placa bacteriana e instrução de higiene (BARIN et al., 2016; DOTTO; DOTTO, 2011; RUGGIERO et al., 2014).

Assim, o objetivo desse trabalho é descrever por meio de relato de caso, a abordagem terapêutica da osteonecrose dos maxilares associada ao uso de bifosfonatos, fazendo a utilização de terapias adjuvantes, que têm sido destacadas na literatura como fatores importantes no controle destas lesões.

RELATO DE CASO

Uma paciente M.G.O.G., 64 anos, sexo feminino, foi diagnosticada com um tumor maligno na amígdala alguns anos atrás sendo submetida ao tratamento com Pamidronato por VE. Após observar algumas alterações em sua cavidade oral a paciente decidiu buscar tratamento odontológico.

Clinicamente, a lesão se apresentava com odor fétido, dor espontânea e a mastigação, presença de secreção purulenta ativa e com sinais de sequestro ósseo além de trajeto fistuloso (Figura 1). Após o exame de tomografia da face, observou-se imagem hipodensa com destruição tecidual óssea em rebordo alveolar mandibular esquerdo associado a presença de esclerose em paredes remanescentes e fragmento

sugestivo de sequestro ósseo com osteomielite agudizada, confirmando o diagnóstico de osteonecrose (Figura 2).

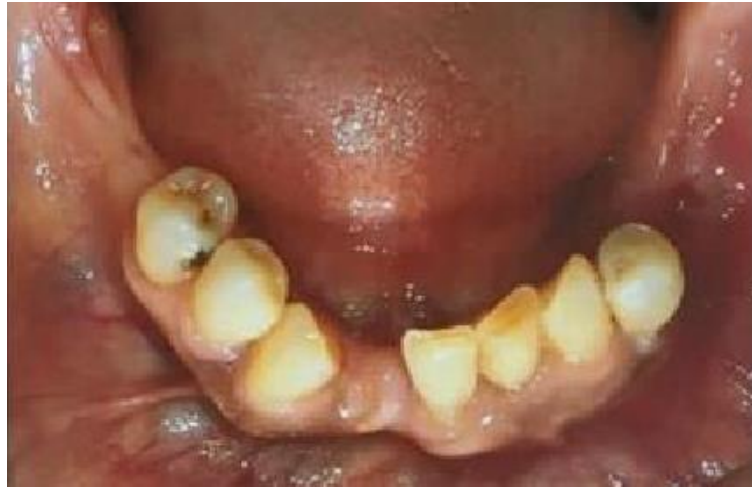

Figura 4: Fotografia oclusal inferior inicial do caso apresentando lesão óssea na região posterior esquerda da mandíbula. Fonte: Autoria própria.

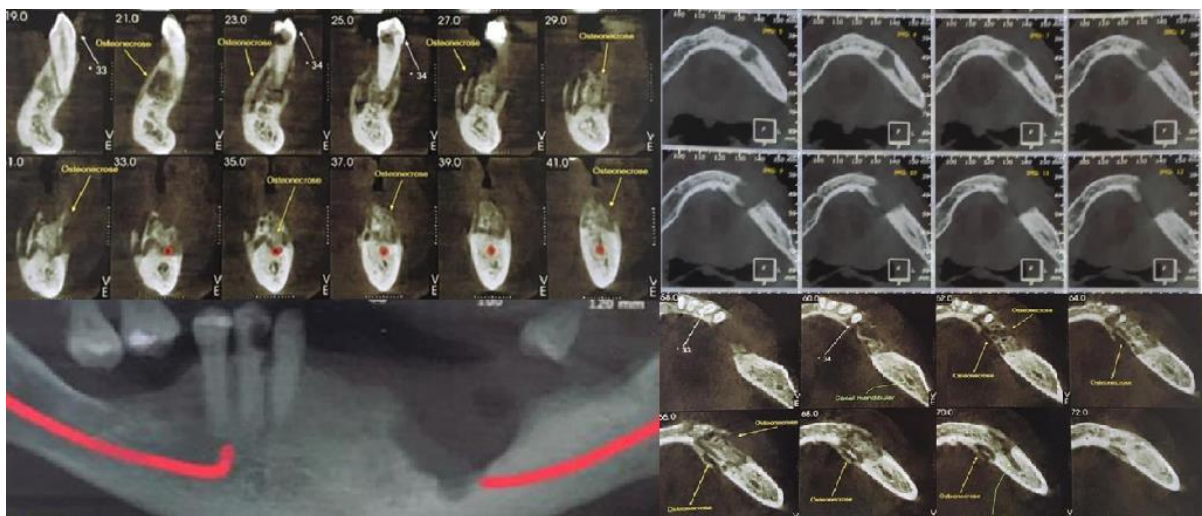


Figura 5: Imagens radiográficas mostrando a extensão e a localização da lesão bem como sua relação com o canal mandibular. Fonte: Autoria própria.

O tratamento proposto a paciente foi uma cirurgia de desbridamentos ósseo, curetagem e reconstrução com enxerto com L-PRF para reestabelecimento da função estomatognática que se encontrava prejudicada (Figuras 3, 4 e 5). Um tratamento adjuvante foi proposto, a terapia de oxigenação hiperbárica, com a finalidade de promover uma melhor vascularização do sítio cirúrgico, sendo indicadas 30 sessões prévias ao procedimento cirúrgico e 10 sessões após a realização da cirurgia.

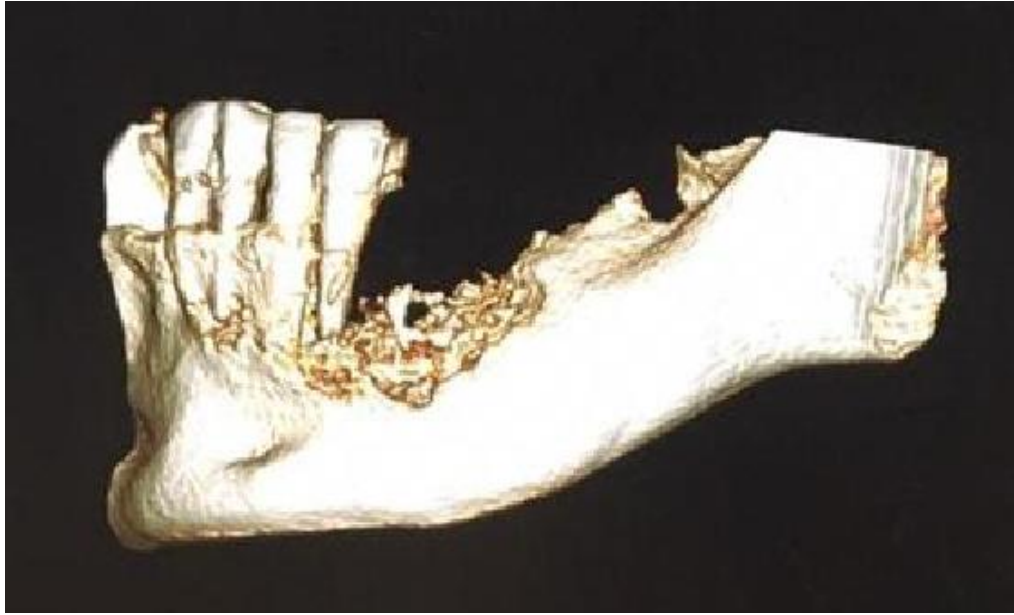


Figura 6: Reconstrução 3D da região posterior do lado esquerdo da mandíbula através das imagens tomográficas. Fonte: Autoria própria.

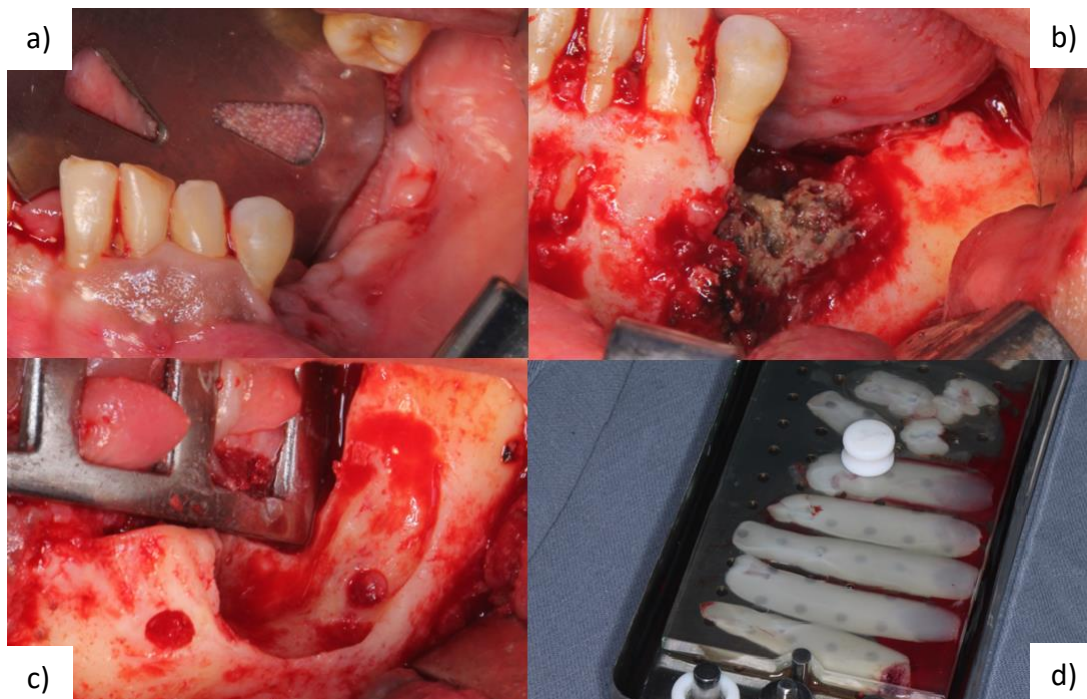

Figura 4: a) Foto da região posterior do lado esquerdo da mandíbula no pré-operatório. b) Foto da área de osso necrótico durante o transoperatório após a divulsão. c) Foto do sítio cirúrgico durante o transoperatório após desbridamento do osso necrótico. d) Membranas de L-PRF preparadas para o preenchimento do defeito ósseo no sítio cirúrgico. Fonte: Autoria própria.

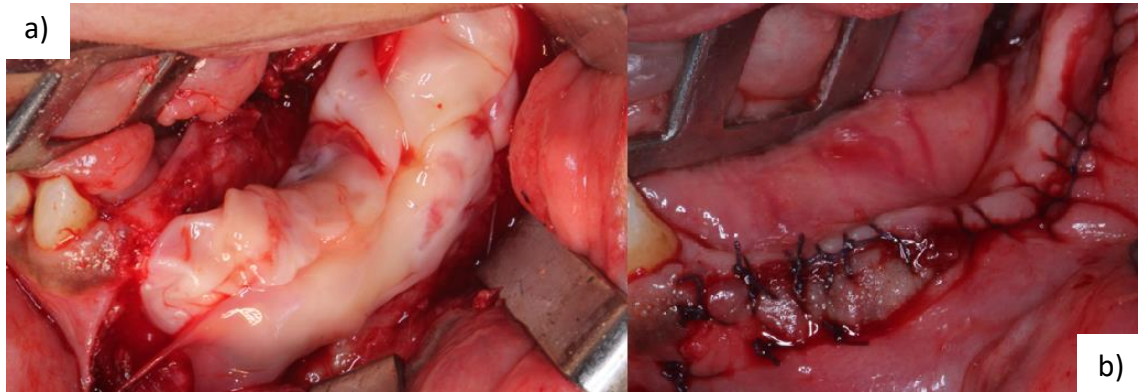


Figura 5: a) Colocação da membrã de L-PRF durante o transoperatório. b) Foto do sítio cirúrgico no pós-cirúrgico imediato. Fonte: Autoria própria.

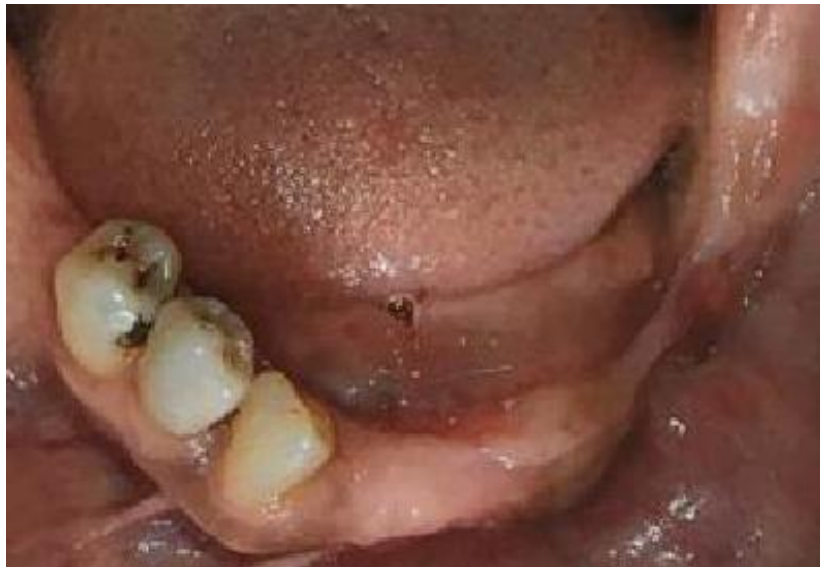

Figura 6: Foto oclusal inferior 6 meses após a realização da cirurgia. Fonte: Autoria própria.

Após o acompanhamento da paciente nas consultas de retorno, foi observada uma boa cicatrização na área operada, fazendo a manutenção da melhora da sintomatologia dolorosa que foi alcançada através da terapia de oxigenação hiperbárica e antibioticoterapia. 6 meses após a conclusão do procedimento, a paciente não apresentava recidiva das lesões.

DISCUSSÃO

Os BF propiciam uma melhora na qualidade de vida de seus usuários, entretanto deixam estes suscetíveis a alterações na cavidade bucal. Dentre essas alterações, podemos destacar a OMAB, patologia que pode levar a diversas lesões na cavidade oral (CHUENGUE; RODRIGUES, 2018; DE JESUS et al., 2019).

A OMAB tem sido descrita há quase 20 anos, contudo, sua etiologia não está totalmente definida, podendo surgir até mesmo de maneira espontânea. Apesar disso, diversos autores coincidem que algumas condições facilitam o surgimento dessas lesões, como traumas causados por procedimentos invasivos ou próteses desadaptadas, bem como doença periodontal, focos infecciosos e condições sistêmicas ou comportamentais do paciente (BARIN et al., 2016; CARVALHO et al., 2010; OLIVEIRA et al., 2014; RUGGIERO et al., 2014).

Outro fato comum acerca dessa patologia, é que a OMAB pode surgir algum tempo após o término do tratamento com BF, como no caso da paciente relatada no presente estudo. Duque et al. (2017) e Souza Junior et al. (2020) dizem que isso ocorre porque os BF permanecem no organismo por um longo período de tempo após seu uso, principalmente quando utilizados por via endovenosa. Por conta disso, o diagnóstico da OMAB é dado a pacientes que estejam ou que estiveram em tratamento com BF, não sendo submetidos a radioterapia na região cérvico-facial (DE JESUS et al., 2019; SOUZA JUNIOR et al., 2020).

Duque et al. (2017) salientam que devido ao impasse de se tratar uma OMAB a sua prevenção deve ser prioritária para pacientes que estejam ou estiveram sob tratamento à base de BF. Indo de acordo com isso, Ruggiero et al. (2014) sugerem uma abordagem que visa prevenir o surgimento desta condição (DUQUE et al., 2017).

Os referidos autores recomendam que em pacientes iniciando o tratamento com BF, o ideal é que o paciente receba uma adequação do meio bucal, eliminado possíveis focos infecciosos e seja orientado quanto aos riscos do desenvolvimento da OMAB, até postergando o início do tratamento quando as condições sistêmicas permitirem, para que seja feita esta adequação. Em pacientes já sob tratamento com BF, o foco deve ser em sua orientação e evitar procedimentos invasivos e/ou traumáticos, ou considerar suspensão da medicação para realização de procedimentos invasivos quando as condições sistêmicas permitirem (OLIVEIRA et al., 2014).

O *guideline* (RUGGIERO et al., 2014) fornecido pela AAOMS sugere tratamentos que vão desde abordagens mais conservadoras, como orientação do paciente e/ou uso de medicação nos primeiros sinais clínicos até abordagens mais invasivas, como desbridamento cirúrgico ou ressecção parcial da área necrótica, a indicação de cada abordagem está relacionada com o estágio em que a doença se encontra (DUQUE et al., 2017; OLIVEIRA et al., 2014; VILELA-CARVALHO et al., 2018).

Classificação	Tratamento proposto
Com risco	Nenhum tratamento está indicado, somente orientação do paciente quanto aos cuidados necessários.
Estágio 0	Manejo sistêmico: utilização de antibióticos e analgésicos.
Estágio 1	Manejo sistêmico, utilização de colutórios antibióticos, acompanhamento clínico trimestral, orientação do paciente e avaliar a necessidade da continuação do tratamento com bifosfonatos.
Estágio 2	Manejo sistêmico, utilização de colutórios antibióticos e avaliar necessidade de desbridamento cirúrgico para controle da infecção.
Estágio 3	Manejo sistêmico, utilização de colutórios antibióticos, desbridamento cirúrgico ou ressecção parcial da área necrótica.

Tabela 2: Tratamento proposto pela Associação Americana de Cirurgiões Bucomaxilofaciais. Adaptado de RUGGIERO et al., 2014.

Chuengue e Rodrigues (2018) destacam ainda que apenas o procedimento cirúrgico não é eficaz, sendo necessário a utilização da antibioticoterapia na complementação do tratamento. Em vista disso, algumas outras terapias adjuvantes têm sido propostas com o decorrer do tempo, como utilização da oxigenação hiperbárica, ozonioterapia, terapia fotodinâmica, preenchimento de cavidade com agregados plaquetários, entre outros (KIM; KIM; KIM, 2014; ROLLASON et al., 2016; RUGGIERO et al., 2014; VILELA-CARVALHO et al., 2018).

Conforme indicado no *guideline* fornecido pela AAOMS, a paciente foi diagnosticada com OMAB em estágio 3. Assim, o tratamento indicado para a paciente foi o desbridamento cirúrgico para curetagem da área necrótica, antibioticoterapia e COH (RUGGIERO et al., 2014).

A COH é um tratamento adjuvante que tem sido cada vez mais utilizado no tratamento das necroses ósseas. Ceponis et al., (2017) enfatiza que entre os benefícios da oxigenação hiperbárica, podemos ressaltar a melhora na circulação sanguínea. Sabendo que a necrose óssea está relacionada com a diminuição da circulação sanguínea, visto que os BF apresentam um efeito isquêmico, o benefício promovido pela oxigenação hiperbárica se faz importante no tratamento dessas lesões. (DUQUE et al., 2017).

No tratamento realizado foi indicado a paciente 30 sessões prévias de oxigenação hiperbárica e 10 sessões posteriores ao desbridamento cirúrgico. Tem sido documentado na literatura, aplicação de protocolos que vão desde 20 sessões prévias até 40 sessões, a depender da condição necrótica dos tecidos. Entretanto, Svalestad et al. (2014), relata que a oxigenação promovida pela COH alcança um efeito platô entre a 20ª e 30ª sessão em tecido não irradiado. (CEPONIS et al., 2017; FATEMA et al., 2013; ROCHA et al., 2015; SVALESTAD et al., 2014).

No presente caso pudemos observar uma melhora na sintomatologia dolorosa prévia a intervenção, bem como uma boa cicatrização após o desbridamento cirúrgico. Outros estudos, como o de Fatema et al. (2015) os autores também relatam uma melhora no quadro clínico, bem como nos exames de imagem, após utilização da COH no período pré-operatório.

Ainda quanto aos efeitos da COH, Svalestad et al. (2014) afirma que estes são observados no paciente por pelo menos 6 meses após o término das sessões, porém os autores destacam ainda que alguns estudos anteriores concluíram que estes efeitos podem permanecer por anos ou mesmo de maneira permanente.

Apesar de diversos estudos mostrarem resultados positivos associados ao tratamento de oxigenação hiperbárica, Rollason et al. (2016), aponta ser necessário mais estudos quanto ao seu real efeito, uma vez que a oxigenação hiperbárica normalmente acontece concomitante a outros tratamentos.

Outro tratamento adjuvante utilizado no tratamento foi o preenchimento ósseo através de fibrina rica em plaquetas e leucócitos (L-PRF). O L-PRF foi utilizado de acordo com um protocolo que consiste na coleta sanguínea, separando em frascos

de 10 ml, colocando-os na centrífuga com 2.700 rpm por 12 minutos. Outros protocolos também são descritos na literatura (CANO-DURÁN et al., 2017; KIM; KIM; KIM, 2014).

Para Kim, Kim, Kim (2014) e Duque et al. (2017), o L-PRF se apresenta como uma excelente opção, pois concentra uma grande quantidade de fatores de crescimento, ajudando na cicatrização dos tecidos moles e contribuindo para a prevenção de exposição óssea. Maluf, Caldas e Santos (2017) relata que o L-PRF apresenta até 7 vezes mais fatores de crescimento que outros agregados plaquetários, isso coloca o L-PRF como opção de escolha em relação a outros agregados plaquetários, corroborando isto, Valente et al. (2019) complementa que em seu estudo pacientes que receberam L-PRF tiveram uma cicatrização melhor e mais rápida (MALUF; CALDAS; SANTOS, 2017; VALENTE et al., 2019).

No caso apresentado, o L-PRF apresentou bons resultados, coincidindo com o estudo de Maluf et al. (2017). O mesmo autor explica ainda que a membrana de L-PRF também age provavelmente como uma barreira contra microrganismos, prevenindo contra infecções secundárias, ampliando assim o leque de considerações quanto ao seu uso.

A abordagem oferecida no tratamento possibilitou uma melhora no quadro clínico da paciente confirmado nas consultas de retorno (Figura 6). Apesar da paciente ter sido submetida a uma cirurgia de desbridamento e curetagem da lesão óssea, este procedimento não se caracterizou como uma intervenção radical como em casos de osteotomias totais ou de segmentos, que como dito por Duque et al. (2017) causam uma maior comorbidade. Sendo esta melhora alcançada por um tratamento contemplando terapias clássicas, como o desbridamento e a antibioticoterapia, além de tratamentos adjuvantes que se mostraram importantes como a oxigenação hiperbárica e preenchimento da cavidade com L-PRF.

CONCLUSÃO

Os bifosfonatos conferem uma melhora na qualidade de vida de seus usuários, pacientes acometidos por tumores ou doenças de origem óssea. Entretanto, tem sido descrito na literatura uma patologia secundária decorrente do seu uso, a osteonecrose dos maxilares associada ao uso de bifosfonatos.

Sua etiologia não é totalmente esclarecida, porém diversos estudos explicam de que maneira é desencadeada essa necrose e de que forma pode se levar a sua prevenção. Contudo, nem sempre a prevenção desta necrose é possível, por conta disso, o cirurgião dentista deve estar preparado para o manejo clínico dessa condição e saber quais os tratamentos podem ajudar no controle desta patologia.

Assim, concluímos através deste relato de caso, que em casos mais avançados, o desbridamento ósseo associado a terapias como antibioticoterapia, câmara de oxigenação hiperbárica e enxertos com L-PRF, se apresenta como uma terapia efetiva no controle da osteonecrose, oferecendo ao paciente uma melhora em sua qualidade de vida e sem a necessidade de intervenções mais radicais que causem uma maior comorbidade

REFERÊNCIAS

- BARIN, L. M. et al. **OSTEONECROSE DOS MAXILARES ASSOCIADA AO USO DE BIFOSFONATOS: UMA REVISÃO DE LITERATURA.** Revista de Odontologia da Universidade Cidade de São Paulo, v. 28, n. 2, p. 126–134, 2016.
- CANO-DURÁN, J. A. et al. **The role of Leucocyte-rich and platelet-rich fibrin (L-PRF) in the treatment of the medication-related osteonecrosis of the jaws (MRONJ).** J Clin Exp Dent, v. 9, n. 8, p. e1051-1059, 2017.
- CARVALHO, P. S. P. DE et al. **Principais aspectos da cirurgia bucomaxilofacial no paciente sob terapia com bifosfonatos.** RFO, Passo Fundo, v. 15, n. 2, p. 183–189, 2010.
- CEPONIS, P. et al. **Hyperbaric oxygen therapy and osteonecrosis.** Oral Diseases, v. 23, n. 2, p. 141–151, 2017.
- CHUENGUE, E. K. U.; RODRIGUES, G. **OSTEONECROSE DOS MAXILARES EM PACIENTES TRATADOS COM BISFOSFONATOS: UMA PATOLOGIA SECUNDÁRIA.** Rev. Saberes, Rolim de Moura, v. 8, n. 2, 2018.
- CUNHA, K. S. DA et al. **ALTERNATIVA DE TRATAMENTO REABILITADOR PARA PACIENTES EM USO DE BISFOSFONATO INTRAVENOSO: RELATO DE CASO CLÍNICO.** Revista Odontológica de Araçatuba, v. 40, n. 1, p. 29–34, 2019.
- DE JESUS, A. P. et al. **Tratamento cirúrgico para osteonecrose dos maxilares induzida por bisfosfonatos: relatos de casos.** RFO, Passo Fundo, v. 24, n. 1, p. 22–30, 2019.
- DOTTO, M. L.; DOTTO, A. C. **Osteonecrose dos maxilares induzida por bisfosfonatos** - revisão de literatura e relato de caso. RFO, Passo Fundo, v. 16, n. 2, p. 229–233, 2011.

DUQUE, M. G. B. et al. **Osteonecrose mandibular associada ao uso de bisfosfonatos tratada com plasma rico em fibrina leucocitária: relato de caso.** RFO, Passo Fundo, v. 22, n. 3, p. 368–373, 2017.

FATEMA, C. N. et al. **FDG-PET may predict the effectiveness of hyperbaric oxygen therapy in a patient with bisphosphonate-related osteonecrosis of the jaw: report of a case.** Odontology, v. 103, n. 1, p. 105–108, 2013.

KIM, J.-W.; KIM, S.-J.; KIM, M.-R. **Leucocyte-rich and platelet-rich fibrin for the treatment of bisphosphonate-related osteonecrosis of the jaw: a prospective feasibility study.** Br J Oral Maxillofac Surg, v. 52, n. 9, p. 854–859, 2014.

MALUF, G.; CALDAS, R. J.; SANTOS, P. S. S. **The use of leukocyte- and platelet-rich fibrin in the treatment of medication-related osteonecrosis of the jaws.** Journal of Oral and Maxillofacial Surgery, v. 76, n. 1, p. 88–96, 2017.

MARX, R. E. **PAMIDRONATE (ARELIA) AND ZOLEDRONATE (ZOMETA) INDUCED AVASCULAR NECROSIS OF THE JAWS: A GROWING EPIDEMIC.** Journal of Oral and Maxillofacial Surgery, v. 61, n. 9, p. 1115–1118, 2003.

MORENO-SÁNCHEZ, M. et al. **Bifosfonatos e implantes dentales, ¿son incompatibles?** Revisión de la literatura. Revista Espanola de Cirugia Oral y Maxilofacial, v. 38, n. 3, p. 128–135, 2014.

OLIVEIRA, M. A. DE et al. **Osteonecrose induzida por bisfosfonatos: relato de caso clínico e protocolo de atendimento.** Arq Med Hosp Fac Cienc Med Santa Casa São Paulo, v. 59, n. 1, p. 43–48, 2014.

RIBEIRO, G. H. et al. **Osteonecrosis of the jaws: a review and update in etiology and treatment.** Brazilian Journal of Otorhinolaryngology, v. 84, n. 1, p. 102–108, 2018.

ROCHA, F. S. et al. **Influence of hyperbaric oxygen on the initial stages of bone healing.** Oral and Maxillofacial Surgery, v. 120, n. 5, p. 581–587, 2015.

ROLLASON, V. et al. **Interventions for treating bisphosphonate-related osteonecrosis of the jaw (BRONJ) (Review) Rollason.** Cochrane Database of Systematic Reviews, v. 11, n. 2, p. 1–35, 2016.

RUGGIERO, S. L. et al. **American Association of Oral and Maxillofacial Surgeons Position Paper on Medication-Related Osteonecrosis of the Jaw - 2014 Update.** Journal of Oral and Maxillofacial Surgery, v. 72, n. 10, p. 1938–1956, 2014.

SOUZA JUNIOR, E. F. DE et al. **NECROSE MANDIBULAR ASSOCIADA AO USO DE BIFOSFONATO: RELATO DE CASO.** Revista Ciência Plural, v. 6, n. 2, p. 189–203, 2020.

SVALESTAD, J. et al. **Effect of hyperbaric oxygen treatment on oxygen tension**

and vascular capacity in irradiated skin and mucosa. Int J Oral Maxillofac Surg, v. 43, n. 1, p. 107–112, 2014.

VALENTE, N. A. et al. **Medication-Related Osteonecrosis of the Jaw:** The Use of Leukocyte-Platelet-Rich Fibrin as an Adjunct in the Treatment. J Craniofac Surg, v. 30, n. 4, p. 1095–1101, 2019.

VILELA-CARVALHO, L. N. et al. **Osteonecrose dos maxilares relacionada ao uso de medicações:** Diagnóstico, tratamento e prevenção. Rev. CES Odont, v. 31, n. 2, p. 48–63, 2018.

ANEXO A – Termo de Consentimento Livre e Esclarecido



Comitê de Ética em pesquisa do Centro Universitário Dom Bosco
 Av. Colares Moreira, 443 - Jardim Renascença, São Luís - MA, CEP: 65075-441; Fone:
 (98) 4009-7090

TERMO DE CONSENTIMENTO LIVRE E ESCLARECIDO

Você está sendo convidado a participar de um estudo de pesquisa como voluntário. Após ser esclarecido sobre as informações a seguir, assine ao final do documento caso aceite fazer parte do estudo. O documento está em duas vias, uma delas é sua e a outra é do pesquisador responsável.

INFORMAÇÕES SOBRE A PESQUISA:

OSTEONECROSE DOS MAXILARES: relato de caso clínico.

O (A) Sr. (a) MARIA DA GLÓRIA DE OLIVEIRA GAMA, RG: 057498262015-7 está sendo consultado (a) no sentido de autorizar a utilização de dados clínicos, laboratoriais e laminais histológicas de seu caso clínico/cirúrgico e documentação radiológica que se encontram em sua ficha de prontuário médico e/ou odontológico, para apresentação do mesmo em encontro médico e/ou odontológico científico e publicação do caso em revista científica como "Relato de caso".

Nosso objetivo é discutir as características de sua patologia em meio científico, em função das particularidades de apresentação de sua doença e metodologia de diagnóstico e/ou tratamento.

A sua autorização é voluntária e a recusa em autorizar não acarretará qualquer penalidade ou modificação na forma em que é atendido (a) pelos cirurgiões dentistas e/ou pesquisadores. Os pesquisadores irão tratar a sua identidade com padrões profissionais de sigilo. O relato do caso estará à sua disposição quando finalizado. Seu nome ou o material que indique sua participação não será liberado sem a sua permissão. O (A) Sr (a). não será identificado (a) em nenhuma publicação.


Este termo de consentimento encontra-se impresso em duas vias, sendo que uma cópia será arquivada pelo pesquisador responsável, e a outra será fornecida ao (a) Sr (a).

Possíveis riscos apresentados pela pesquisa: quebra da confidencialidade, em contrapartida, o sigilo será mantido para preservar a imagem do paciente. Para evitar esses riscos não serão utilizados nomes, codinomes, informações postais, número de telefone, fotografias e características morfológicas. Foi solicitada autorização do uso de imagem no TCLE.


Benefícios: Será devolvida para o paciente resultados estéticos e funcionais, além de benefícios para a comunidade através da publicação de caso clínico.

O (A) Sr. (a) será ressarcido por qualquer despesa que venha a ter com sua participação nesse tratamento e, também, por todos os danos que venha a sofrer pela mesma razão, sendo que, para essas despesas estão garantidos os recursos.

São Luis, 21 de outubro de 2019



Pesquisador (a) responsável
LARISSA BERNARDO FAHD
Graduanda em Odontologia
Matricula: 002-017523
Contato: (98) 9 8873-9614



Pesquisador responsável

Prof. Dr. JOSÉ MANUEL NOGUERA BAZÁN CRO-MA (3549)
Contato: (98) 9 8330-1030



Assinatura do participante