

CENTRO UNIVERSITÁRIO UNIDADE DE ENSINO SUPERIOR DOM BOSCO  
CURSO DE GRADUAÇÃO EM ODONTOLOGIA

**ALANA ALMEIDA COUTO**

**MARSUPIALIZAÇÃO E APICECTOMIA EM INCISIVOS SUPERIORES:** relato de  
caso

São Luís  
2022

**ALANA ALMEIDA COUTO**

**MARSUPIALIZAÇÃO E APICECTOMIA EM INCISIVOS SUPERIORES: relato de caso**

Monografia apresentada ao Curso de Odontologia do Centro Universitário Unidade de Ensino Superior Dom Bosco como requisito parcial para obtenção do grau de Bacharel em Odontologia.

Orientador: Prof. Dr. Alex Sandro Mendonça Leal.  
Co-orientador: Prof. Me. José Manuel Noruega Bázan.

São Luís

2022

Dados Internacionais de Catalogação na Publicação (CIP)

Centro Universitário – UNDB / Biblioteca

Couto, Alana Almeida

Marsupialização e apicectomia em incisivos superiores: relato de caso. / Alana Almeida Couto. \_\_ São Luís, 2022.  
64 f.

Orientador: Prof. Dr. Alex Sandro Mendonça Leal.

Monografia (Graduação em Odontologia) - Curso de Odontologia – Centro Universitário Unidade de Ensino Superior Dom Bosco – UNDB, 2022.

1. Apicectomia. 2. Endodontia. 3. Obturação retrógrada.  
I. Título.

CDU 616.314.18

## **MARSUPIALIZAÇÃO E APICECTOMIA EM INCISIVOS SUPERIORES: relato de**

**caso**

Monografia apresentada ao Curso de Odontologia do Centro Universitário Unidade de Ensino Superior Dom Bosco como requisito parcial para obtenção do grau de Bacharel em Odontologia.

Orientador: Prof. Dr. Alex Sandro Mendonça Leal.  
Co-orientador: Prof. Me. José Manuel Noruega Bázan.

Aprovada em: 30 / 11 / 2022.

### **BANCA EXAMINADORA:**

---

**Prof<sup>a</sup>. Dr. Alex Sandro Mendonça Leal (Orientador)**

Doutorado em Odontologia pela UFMA

Centro Universitário Unidade de Ensino Superior Dom Bosco (UNDB)

---

**Prof<sup>a</sup>. Dra. Érica Martins Valois**

Centro Universitário Unidade de Ensino Superior Dom Bosco (UNDB)

---

**Prof<sup>a</sup>. Dra. Izabelle Maria Cabral Azevedo**

Centro Universitário Unidade de Ensino Superior Dom Bosco (UNDB)

Dedico este trabalho a Deus, que sempre esteve ao meu lado; e aos meus pais que acreditaram no meu sonho e me apoiaram até o fim dessa jornada. Muito obrigada.

## AGRADECIMENTOS

Agradeço primeiramente a Deus por ter me ajudado nessa jornada, cheia de bênçãos e conquistas. Isso porque minha trajetória acadêmica não foi nada fácil e nos momentos mais difíceis a tua presença que trouxe paz, segurança e força espiritual para continuar e chegar ao fim da graduação.

Agradeço também aos meus pais: Andreia Cristina Almeida e Jussare dos Santos Couto pelo apoio, dedicação e preocupação que me dedicaram durante esse tempo, sem vocês a realização desse sonho não seria possível; ao meu irmão Ryan Almeida Couto obrigado por tudo, e principalmente por enxugar minhas lágrimas nos momentos mais difíceis. Amo vocês! Esse diploma não é só meu, ele é nosso.

Agradeço a minha amiga Gisely Vitória que, mesmo distante sempre esteve presente me motivando e me apoiando em cada fase da minha vida; ao meu namorado Jemerson Cardoso por todo amor, carinho e esforço. Obrigado por estar sempre ao meu lado em todos os momentos e por acreditar no meu potencial, mesmo quando eu duvidei.

Agradeço aos meus familiares e amigos, os quais me acompanharam nessa trajetória, principalmente a Fabyana Rocha, Pr. Rosy Amorim, Wesllen Sousa e Amanda Pires; agradeço as minhas amigas da graduação Maria Clara, Jéssyca Marina, Marcelle Nikolly e Janeth Almeida (em memória), minha dupla. Obrigada por cada momento e pelos conselhos, com vocês eu cresci e amadureci e sem vocês essa jornada acadêmica não teria graça alguma.

Agradeço também ao meu orientador Alex Sandro Mendonça por ser um excelente profissional e por me ter feito apaixonar pela endodontia e por acreditar e confiar em mim, obrigado pelo carinho, esforço, dedicação e paciência durante esse período.

Agradeço a toda equipe da UNDB, incluindo recepcionista, zeladores, seguranças, porteiros e professores, e em especial a Danielle Zucatelli, Luana Cantanhede, Pedro Natividade, Érica Valois, Isabelle Azevedo, Ana Graziela, Claudio Vanucci, Karinne Travassos, José Bazan, Mounique Mouchrek, e Cadidja do Carmo, por serem excelentes profissionais e por todo conhecimento repassado e por inspirar-nos a sermos melhores. Saibam que vocês ficaram marcados em minha trajetória.

“Ebenézer: Até aqui nos ajudou o Senhor”.  
I Samuel 7: 12

## RESUMO

A cirurgia pararendodôntica na modalidade apicectomia é a última opção terapêutica para a manutenção dental e ao longo dos últimos anos, apresentou um avanço significativo tecnológico, principalmente com a implementação de insertos ultrassônicos, o microscópio cirúrgico e os cimentos biocerâmicos. Dessa forma, o este estudo tem por objetivo apresentar um caso clínico de insucesso no tratamento endodôntico, com indicação de cirurgia pararendodôntica, na categoria apicectomia com obturação retrógrada, para a manutenção do elemento dental na cavidade oral. Após realizar o exame clínico e de imagem (radiografia periapical e tomografia de cone beam), foi observado extensa lesão perirradicular envolvendo o incisivo central superior direito, com indicação inicial a paciente para realizar a descompressão da lesão através da marsupialização. Após um período de 4 meses, observou-se uma redução acentuada no tamanho da lesão, sendo neste momento indicada a cirurgia pararendodôntica na modalidade da apicectomia, com a utilização de microscopia, insertos ultrassônicos e cimento biocerâmico. Conclui-se que a modalidade cirúrgica de apicectomia com obturação retrógrada é uma alternativa segura e eficaz para a permanência do elemento dental na cavidade oral, desde que a sua indicação seja correta, bem delineada e planejada.

**Palavras-chave:** Apicectomia. Endodontia. Obturação Retrógrada.



## **ABSTRACT**

Endodontic surgery in apicectomy mode is the last therapeutic option for dental maintenance and over the last few years, it has presented a significant technological advance, mainly with the implementation of ultrasonic inserts, the surgical microscope and bioceramic cements. Thus, this study aims to present a clinical case of failure in endodontic treatment, with indication of endodontic surgery, in the category of apicoectomy with retrograde obturation, for the maintenance of the dental element in the oral cavity. After performing the clinical and imaging examination (periapical radiography and cone beam tomography), an extensive periradicular lesion was observed involving the upper right central incisor, with initial indication to the patient to decompress the lesion through marsupialization. After a period of 4 months, a marked reduction in the size of the lesion was observed, at which time, endodontic surgery was indicated in the form of apicectomy, with the use of microscopy, ultrasonic inserts and bioceramic cement. It is concluded that the surgical modality of apicectomy with retrograde obturation is a safe and effective alternative for the permanence of the dental element in the oral cavity, provided that its indication is correct, well designed and planned.

**Keywords:** Apicoectomy. Endodontics. Retrograde Obturation.

## LISTA DE FIGURAS

<b>Figura 1</b> – Tomografia computadorizada por feixe cônico, mostrando o volume da lesão e perda ossea antes do tratamento endodôntico e antes da marsupialização	14
<b>Figura 2</b> – Imagem radiográfica periapical mostrando um tratamento endodôntico insatisfatório e lesão perirradicular de grande volume. ....	15
<b>Figura 3</b> – Marsupialização e adaptação do dreno para descompressão da lesão perirradicular. ....	16
<b>Figura 4</b> – Tomografia computadorizada por feixe cônico após marsupialização mostrando a acentuada redução da lesão perirradicular .....	16
<b>Figura 5</b> – Radiografia antes do retratamento e após marsupialização, com diminuição da lesão perirradicular associada ao elemento 21 .....	17
<b>Figura 6</b> – Radiografia realizada após o retratamento endodôntico e antes da cirurgia perirradicular.....	17
<b>Figura 7</b> – Confeção do retalho cirúrgico com lâmina de bisturi 15c .....	18
<b>Figura 8</b> – Descolamento periodontal com descolador de Molt.....	18
<b>Figura 9</b> – Início da curetagem com curetas dentinárias .....	19
<b>Figura 10</b> – Ampliação da loja cirúrgica com cinzel micro Ochsenbein e continuação da remoção da lesão com curetas dentinária nº 2-4.. .....	19
<b>Figura 11</b> – Osteotomia com broca carbide 702 e continuação da remoção da lesão com curetas dentinárias N° 2-4.. .....	19
<b>Figura 12</b> – Remoção de espículas óssea com a pinça Goiva e lima óssea, promovendo maior lisura e acabamento ósseo .....	20
<b>Figura 13</b> – Corte dos 3 milímetros apicais com a broca <i>Zecrya</i> , com auxílio da alta rotação e soro fisiológico, mostrando a exposição do material obturador nos elementos 21 e 22.....	20
<b>Figura 14</b> – Retro instrumentação com inserto ultrassônico P1 .....	21
<b>Figura 15</b> – Manipulação do cimento biocerâmico Biodentine, evidenciando a mistura de pó e líquido antes da colocação no amalgamador .....	21
<b>Figura 16</b> – Aplicação do Biodentine com porta MTA no espaço retropreparado.....	21
<b>Figura 17</b> – Condensação do Biodentine com os calcadores de Barnabé .....	22
<b>Figura 18</b> – Enxerto ósseo Bioss até o total preenchimento da loja cirúrgica. ....	22
<b>Figura 19</b> – Adaptação da membrana de colágeno tipo I, cobrindo todo o enxerto..	22
<b>Figura 20</b> – Reposicionamento do retalho e sutura com fio agulhado.....	23

<b>Figura 21</b> – Radiografia final após a realização da apicectomia.....	23
<b>Figura 22</b> – Material recolhido após a curetagem da lesão perirradicular, encaminhado para análise histopatológica .....	23
<b>Figura 23</b> – Região da cirurgia após a remoção da sutura.....	24

## SUMÁRIO

<b>1 INTRODUÇÃO .....</b>	<b>12</b>
<b>2 RELATO DE CASO CLÍNICO.....</b>	<b>14</b>
<b>3 DISCUSSÃO .....</b>	<b>25</b>
<b>4 CONCLUSÃO .....</b>	<b>30</b>
<b>REFERÊNCIAS.....</b>	<b>31</b>
<b>APÊNDICE A – Artigo científico.....</b>	<b>36</b>
<b>ANEXO A – Aprovação da pesquisa pelo Comitê de Ética em Pesquisa (CEP) .....</b>	<b>59</b>
<b>ANEXO B – Termo de Consentimento Livre e Esclarecido .....</b>	<b>63</b>

## 1 INTRODUÇÃO

A limpeza, desinfecção, modelagem e a obturação tridimensional do sistema de canais radiculares (SCR) são os principais objetivos da terapia endodôntica como forma de evitar a proliferação de microrganismos no SCR, além de prevenir o desenvolvimento ou até mesmo evitar a progressão de lesões perirradiculares (LOPES; JUNIOR, 2015).

A endodontia contemporânea tem apresentado um grande avanço científico e tecnológico, o que permitiu uma melhora significativa no sucesso dessa especialidade (CAMPOS; CAMPOS; BELLEI, 2018). Desse modo, o êxito do dente tratado endodonticamente pode ser considerado por alguns aspectos clínicos e de imagem, tais como: ausência de fístula, dor, inchaço e regressão da reabsorção óssea periapical, o que torna fundamental o processo de acompanhamento radiográfico pós-tratamento (LOPES; JUNIOR, 2015).

É sabido que a principal causa de insucesso é a presença de biofilme bacteriano no SCR, onde a resposta imunológica do organismo mantém e perpetua essa agressão aos tecidos perirradiculares, com possibilidade de fracasso no tratamento endodôntico, apesar de seguir um minucioso protocolo de desinfecção químico-mecânica, durante a etapa do preparo radicular (ESTRELA *et al.*, 2014; CRAVEIRO *et al.*, 2015; DANTAS *et al.*, 2014)

Em vista disso, quando se tem insucesso no tratamento conservador, é necessário fazer uma avaliação minuciosa com o intuito de planejar adequadamente o caso e indicar a terapia mais conveniente. Isso requer um padrão sistemático e minucioso de avaliação clínica e de imagem, como a radiografia convencional e, principalmente, a tomografia computadorizada de feixe cônico (TCFC), considerada um exame de maior precisão quando comparada à radiografia convencional, possibilitando a avaliação tridimensional do elemento dental (SOUSA *et al.*, 2018).

Com isso, em decorrência da falha de alguns casos da terapia endodôntica, o tratamento conservador não cirúrgico deverá ser a primeira opção terapêutica, deixando a cirurgia parendodôntica como última alternativa viável de manutenção do elemento dental (CAMPOS; CAMPOS; BELLEI, 2018; ESTRELA *et al.*, 2014).

A cirurgia parendodôntica foi executada primeiramente na Alemanha, em 1890, e vem sendo cada vez mais aplicada na endodontia como forma de tratar o

insucesso. A taxa de êxito nos últimos anos dessa modalidade de tratamento aumentou significativamente, principalmente, devido ao avanço tecnológico, com o surgimento dos microscópios cirúrgicos, insertos ultrassônicos e cimentos biocerâmicos que promove o selamento do ápice (LARANJEIRA *et al.*, 2017; SILVA, OLIVEIRA, 2017).

Essa técnica cirúrgica traz a possibilidade de obter acesso ao SCR, o qual pode está dificultado devido a vários fatores, como canais calcificados ou obstruídos por instrumentos fraturados, desvios, pinos intrarradiculares, perfurações, presença de reabsorção externa, além de processos infecciosos, como lesões periapicais persistentes ao tratamento convencional (DANTAS *et al.*, 2014; MENDES *et al.*, 2019). Essa terapia é composta por algumas modalidades, como a curetagem apical, apicectomia, apicectomia com obturação retrógrada, além da obturação simultânea ao ato cirúrgico (MENDES *et al.*, 2019; LARANJEIRA *et al.*, 2017).

A apicectomia com retro instrumentação e obturação retrógrada é a modalidade mais confiável e utilizada, caracterizada pela remoção cirúrgica da porção apical, seguida da curetagem, alisamento radicular, retro instrumentação e retro obturação do espaço apical radicular (STEFOPoulos; TZANETAKIS; KONTAKIOTIS, 2012).

Essa técnica cirúrgica tem por objetivo remover a lesão e favorecer a cicatrização tecidual, pois os microrganismos presentes nesta região, que impedem o reparo, serão removidos (STEFOPoulos; TZANETAKIS; KONTAKIOTIS, 2012; ARANGO; MANOTAS; CABALLERO, 2016). Além disso, possui a vantagem de remover os microrganismos das ramificações e reentrâncias, como deltas apicais e canais acessórios contaminados, que são fatores irritantes e, desta forma, estimular a cicatrização (DANTAS *et al.*, 2014).

Considerando a importância do procedimento cirúrgico na terapia endodôntica, o presente trabalho tem o intuito de relatar um caso clínico com indicação de cirurgia parendodôntica, na modalidade apicectomia com obturação retrógrada, como forma de manutenção do elemento dental na cavidade oral.

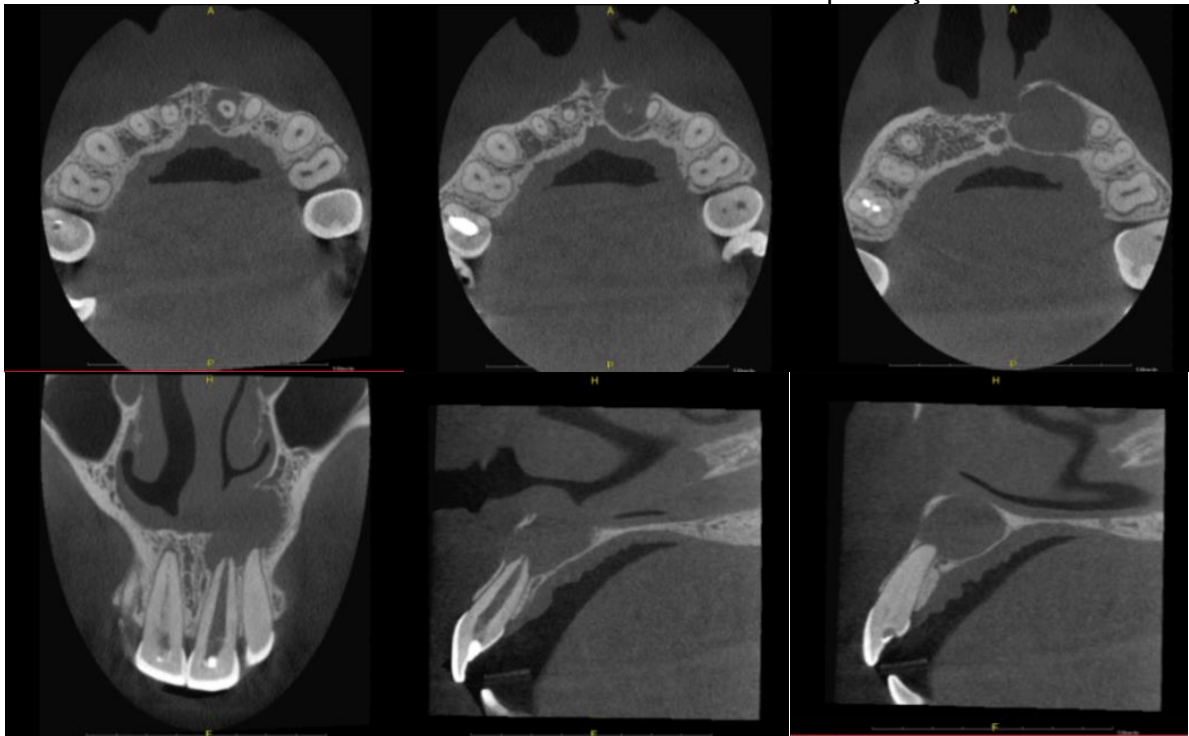
## 2 RELATO DE CASO CLÍNICO

Paciente do gênero feminino, 32 anos, residente na cidade de São Luís-MA, compareceu à clínica odontológica privada em busca de tratamento, com histórico de dor e inchaço na região do elemento 21.

Durante a anamnese e exame clínico, a paciente mencionou ter realizado um tratamento endodôntico a cerca de 8 meses, relatou não apresentar quaisquer problemas de saúde, não fazer uso de medicamentos, além de não possuir alergia a fármacos e alimentos.

Além disso, a paciente levou uma TCFC realizada dois meses antes de fazer o tratamento endodôntico. As imagens da figura 1 evidenciaram acentuada destruição óssea, sendo preponderante uma alteração no planejamento do tratamento como forma de preservação tecidual.

**Figura 1-** Tomografia computadorizada por feixe cônico, mostrando o volume da lesão e perda óssea antes do tratamento endodôntico e antes da marsupialização.



Fonte: Próprio autor.

Após a anamnese, foram realizados os testes semiotécnicos através da palpação apical, percussão horizontal e vertical do elemento 21 apresentando resposta positiva aos testes. Além disso, uma fístula estava visível na região

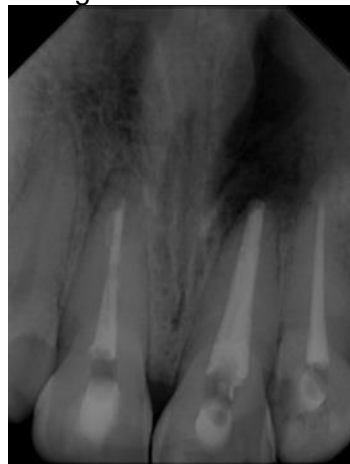vestibular, com o diagnóstico de abscesso perirradicular assintomático, comprovado com exame de fistulografia.

O tecido periodontal da região estava com aspecto clínico de normalidade, sem a presença de alterações que pudessem sugerir doença inflamatória, apresentando boa margem de gengiva inserida.

Ao realizar a radiografia periapical do elemento da região ântero-superior, foi evidenciando tratamento endodôntico nos elementos 11, 21 e 22, entretanto, o fato que chamou a atenção foi a qualidade insatisfatória com falhas e espaços vazios, além de lesão perirradicular de grande volume, bordas circunscritas e bem definidas, com cerca de 10 milímetros no seu maior diâmetro associado ao elemento 21 e 22.

O elemento 22 também apresentava tratamento endodôntico insatisfatório, com comprimento de trabalho aquém cerca de 2 milímetros do ápice radiográfico, conforme mostra a figura 2.

**Figura 2-** Imagem radiográfica periapical mostrando um tratamento endodôntico insatisfatório e lesão perirradicular de grande volume.



Fonte: Próprio autor.

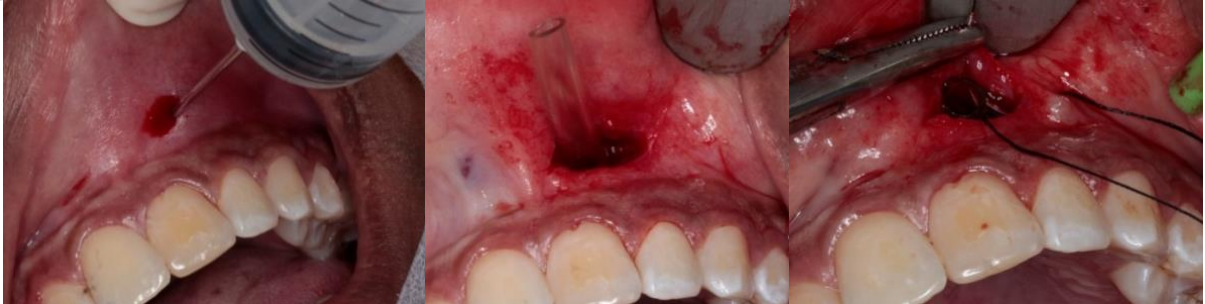Após a análise dos dados e planejamento, foi indicado o retratamento endodôntico e possível cirurgia parendodôntica do elemento 21. Assim, para tornar a modalidade cirúrgica menos invasiva, foi sugerida a realização de marsupialização para descomprimir a lesão e diminuir progressivamente a região radiolúcida perirradicular.

A marsupialização foi realizada com a colocação de um dreno na região vestibular, próximo ao ápice do elemento 21, e antes deste procedimento, procedeu-se a coleta de líquido proveniente do interior da lesão para a análise histopatológica,



como mostra a figura 3, o que comprovou posteriormente o diagnóstico de granuloma periapical.

**Figura 3** – Marsupialização e adaptação do dreno para decompressão da lesão perirradicular.

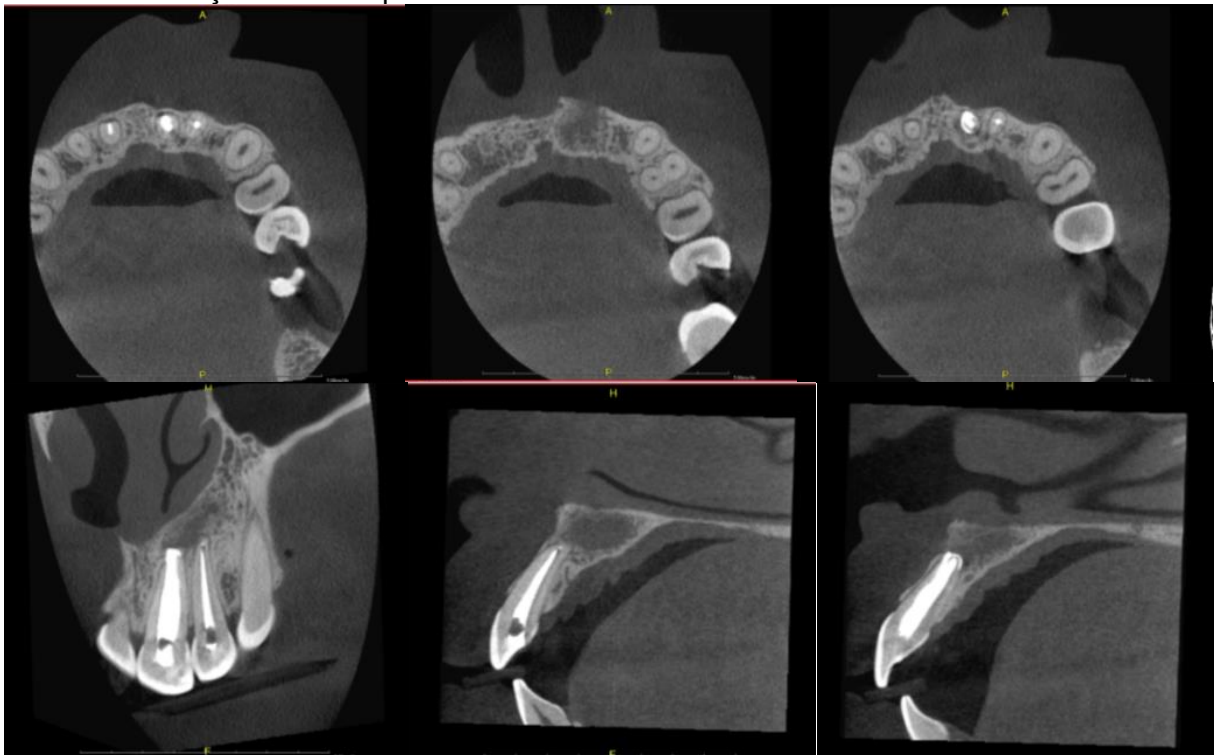


Fonte: Próprio autor.

Cerca de 4 meses após a marsupialização e com acompanhamento mensal para monitorar a posição do dreno e observar quaisquer alterações do tecido na região, a paciente foi reavaliada, constatando uma redução significativa da lesão através de imagem radiográfica periapical e de TCFC, observado na figura 4 e 5.

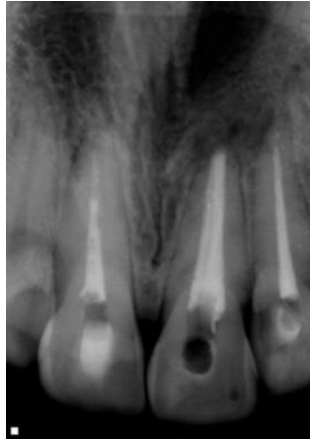
Entretanto, a paciente ainda relatou sintomatologia dolorosa tanto à percussão horizontal como na vertical e também à palpação do elemento 21.

**Figura 4** - Tomografia computadorizada por feixe cônico após marsupialização, mostrando acentuada redução da lesão perirradicular.



Fonte: Próprio autor.

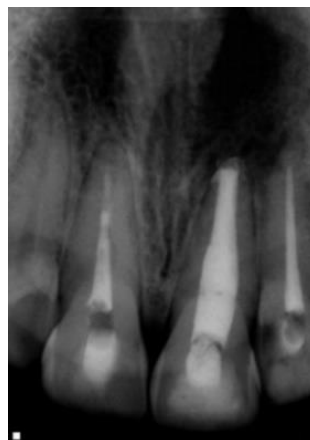**Figura 5** - Radiografia periapical antes do retratamento e após a marsupialização, com diminuição da lesão perirradicular associada ao elemento 21.



Fonte: Próprio autor.

Como medida de segurança para garantir uma descontaminação do SCR e propiciar êxito no planejamento, foi realizado o retratamento endodôntico do elemento 21, como mostra a Figura 6.

**Figura 6** – Radiografia periapical realizada após o retratamento endodôntico e antes da cirurgia perirradicular.



Fonte: Próprio autor.

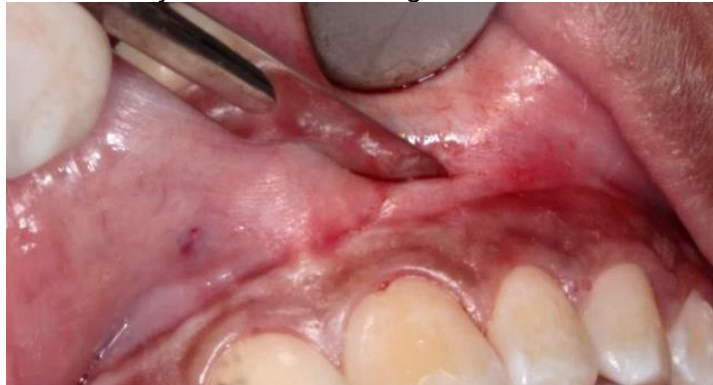Posteriormente após duas semanas, foi indicada a realização da cirurgia parendodôntica na modalidade de apicectomia com obturação retrógrada, pois mesmo com a diminuição da lesão perirradicular, o elemento 21 ainda apresentava resposta positiva aos testes de palpação e percussão.

O elemento 22 também foi incluído no planejamento da cirurgia periapical, pois apresentou comprimento de trabalho inadequado e devido à grande proximidade da lesão, poderia de certa forma comprometer o prognóstico. Foram solicitados exames laboratoriais como hemograma e coagulograma e os resultados encontrados estavam dentro do padrão de normalidade.

Sendo assim, foi agendada a cirurgia e na data marcada, 30 minutos antes do procedimento, foi feita uma medicação pré-operatória com 1 comprimido de dexametasona 4 miligramas. Com a mesa cirúrgica montada e a paciente na cadeira apta para iniciar o procedimento, realizou-se a antissepsia intraoral com clorexidina a 0,12% e depois a antissepsia extraoral com a clorexidina a 2%.

A técnica anestésica com bloqueio do nervo alveolar superior anterior e palatino maior foi realizada com articaína 4% e epinefrina 1: 100:000. A seguir, procedeu-se uma incisão com retalho total semilunar diretamente na gengiva inserida com lâmina de bisturi 15c (Figura 7).

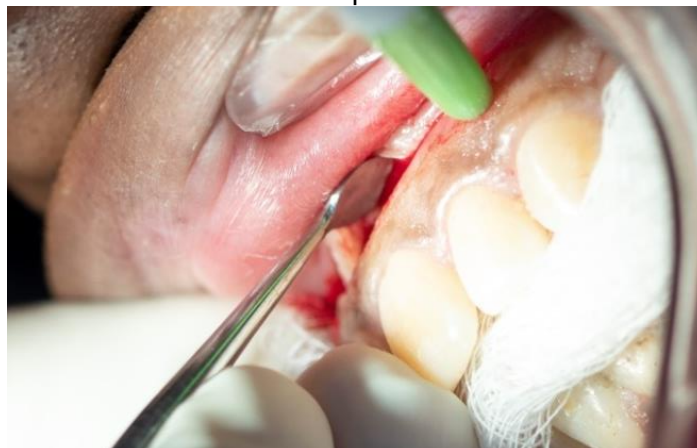
**Figura 7** - Confeção do retalho cirúrgico com lâmina de bisturi 15c.



Fonte: Próprio autor.

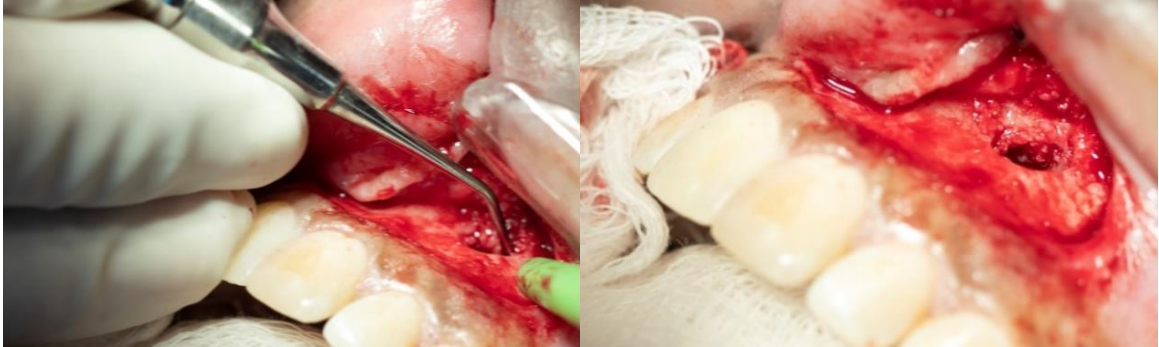Posteriormente, o descolamento do tecido periodontal foi realizado com descolador de Molt nº 2-4, observando-se a destruição óssea vestibular e o acesso à lesão na região apical do elemento 21. Neste momento, deu-se início à curetagem da lesão com curetas dentinárias, como mostra as figuras 8 e 9.

**Figura 8** - Descolamento do tecido periodontal com descolador de Molt.



Fonte: Próprio autor.

**Figura 9** - Início da curetagem da lesão com curetas dentinárias.

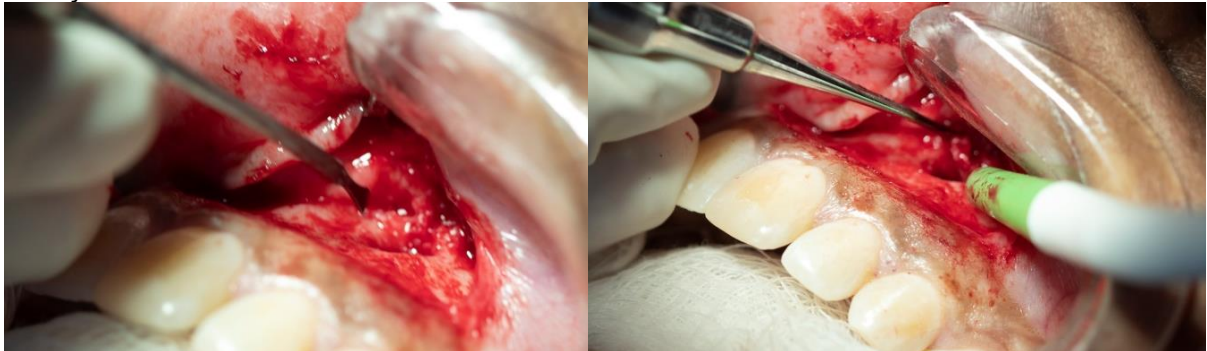


Fonte: Próprio autor.

Como apresentado na figura 10 e 11, para melhor visualização da área operada, o acesso à lesão foi ampliado através da remoção do tecido ósseo com o micro-cinzel de Ochsenbein e também com auxílio da broca carbide 701 (Américan Burr, Brasil) em alta rotação, sob constata irrigação com soro fisiológico estéril.

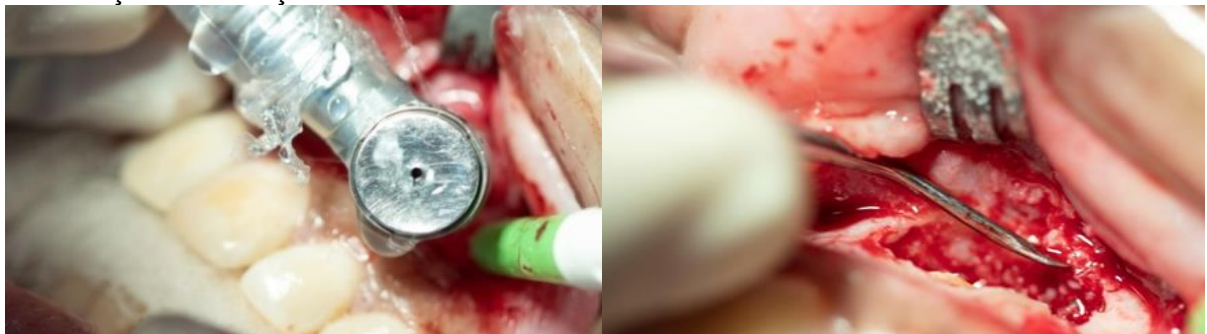Com este procedimento, deixamos uma área exposta e visível da região apical dos ápices dos elementos 21 e 22. Desta forma, deu-se continuação a remoção da lesão com curetas dentinária nº 2-4.

**Figura 10** - Ampliação da loja cirurgia com mini cinzel de Ochsenbein e continuação da remoção da lesão com curetas dentinária nº 2-4.



Fonte: Próprio autor

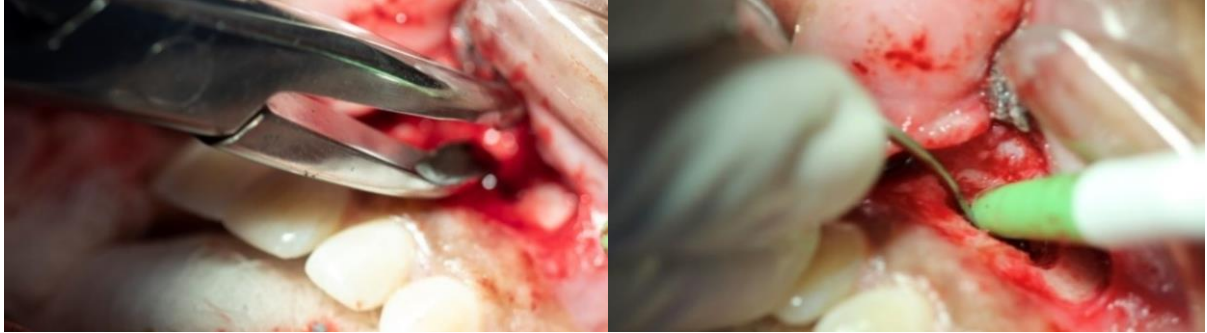
**Figura 11** - Osteotomia com broca carbide 701 para ampliação da loja cirúrgica e continuação da remoção da lesão com curetas dentinária nº 2-4.



Fonte: Próprio autor.

A pinça goiva e lima óssea foram utilizadas posteriormente para dar um acabamento as bordas ósseas e remover as espículas, deixando o tecido ósseo liso, conforme observado na Figura 12.

**Figura 12** - Remoção das espículas ósseas com pinça Goiva e lima óssea, promovendo maior lisura e acabamento ósseo.

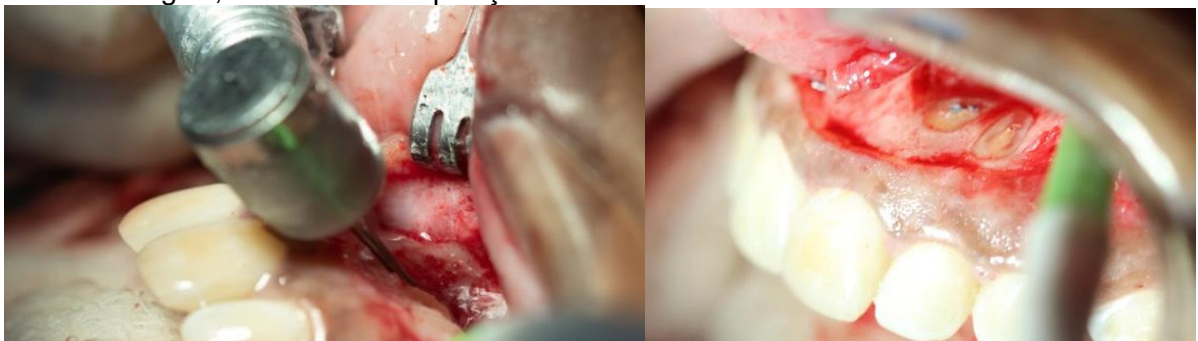

Fonte: Próprio autor.

Em seguida, realizou a apicectomia com a broca *Zecrya* (Dentsply Maillefer- Suíça), em alta rotação para a remoção dos 3 mm do ápice radicular apical, primeiramente do elemento 21 e depois do elemento 22 (Figura 13).

O corte apical foi realizado com a broca na posição de 90° em relação ao longo eixo dental, sob constatação irrigação com soro fisiológico para evitar o aquecimento dos tecidos, deixando o material obturador exposto.

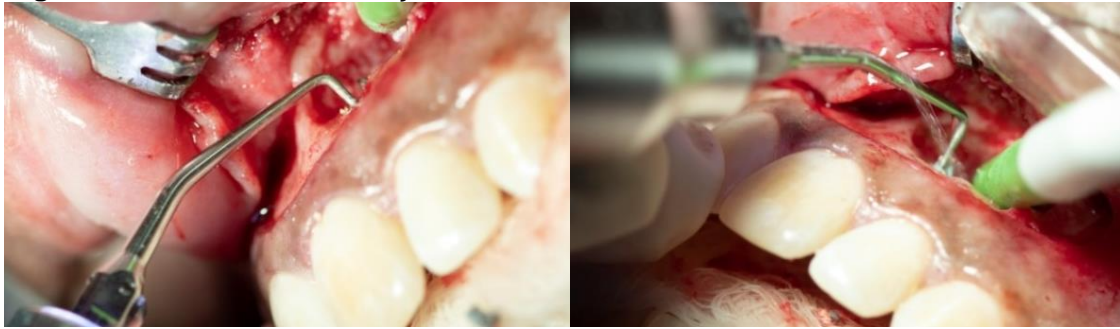**Figura 13** – Corte dos 3 milímetros apicais com a broca *Zecrya*, com auxílio da alta rotação e soro fisiológico, mostrando a exposição do material obturador nos elementos 21 e 22.



Fonte: Próprio autor.

Em seguida, foi feita a retro-instrumentação apical com o inserto ultrassônico P1 (Helse, Ribeirão Preto, Brasil), penetrando cerca de 3mm no conduto radicular, para a remoção da guta-percha exposta após o corte apical (Figura 14).

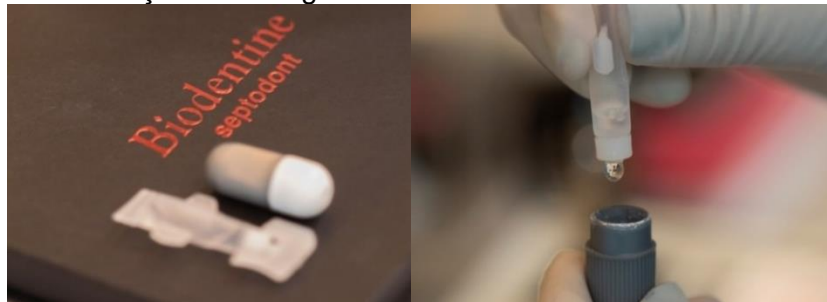
**Figura 14** - Retro instrumentação com inserto ultrassônico P1.



Fonte: Próprio autor.

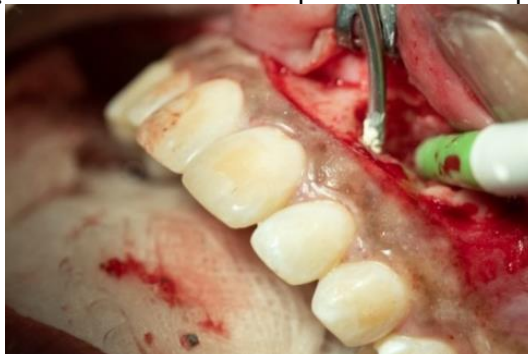Para realizar a obturação retrógrada, foi utilizado o cimento biocerâmico Biodentine (Septodont, Saint Maur des Fossés, France), onde inicialmente foi acrescentado o pó ao líquido (Figura 15) e manipulado em um amalgamador por cerca de 30 segundos, para depois ser introduzido no conduto radicular retro-preparado com ajuda de uma porta MTA (Figura 16).

**Figura 15** – Manipulação do cimento biocerâmico Biodentine, evidenciando a mistura de pó e líquido antes da colocação no amalgamador.



Fonte: Próprio autor.

**Figura 16** - Aplicação do Biodentine com porta MTA no espaço retro-preparado.

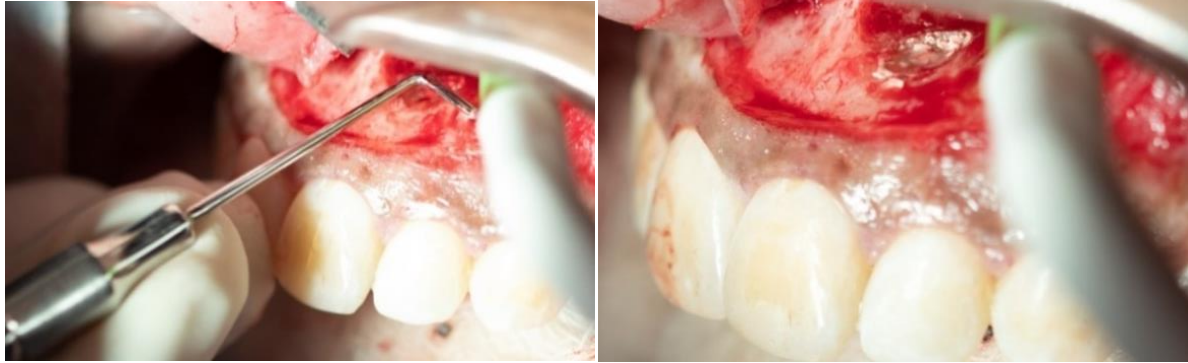

Fonte: Próprio autor.

Para melhor acomodação do material retro-obturador na cavidade, utilizou-se os calcadores apicais de Bernabé para condensar o material (Figura 17).

A realização de uma tomada radiográfica periapical é fundamental para observar a acomodação do material no conduto radicular apical.

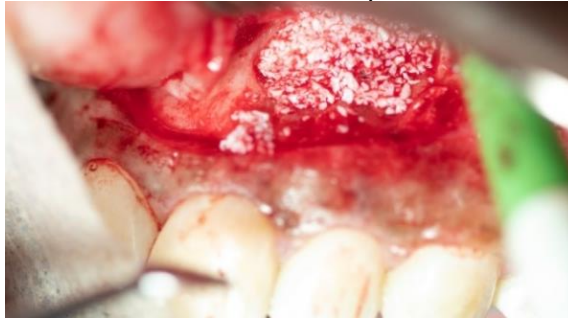**Figura 17** - Condensação do Biodentine com os calcadores de Bernabé.



Fonte: Próprio autor.

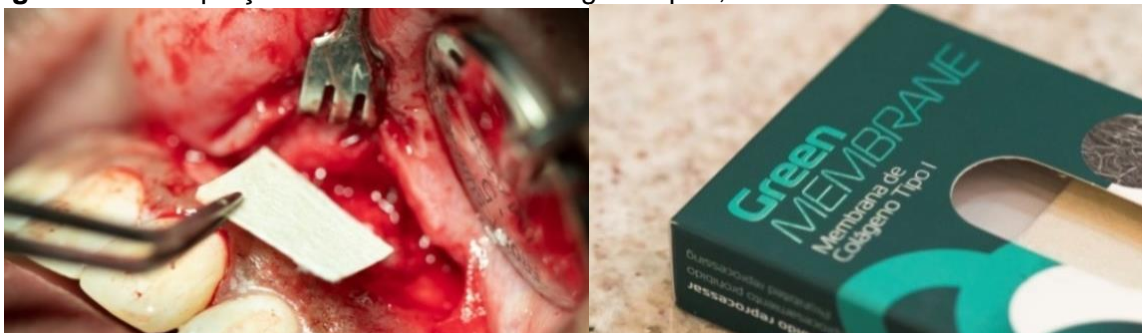Por fim, foi feita a limpeza da loja cirúrgica com soro fisiológico e gazes estéreis para remoção de eventuais restos de material, e depois foi feita a acomodação do enxerto ósseo Bioss (Geistlich Pharma AG, Suíça) no interior da cavidade, de modo a preenchê-la totalmente (Figura 18). Depois do preenchimento da loja óssea com o enxerto, adaptou-se a membrana de colágeno tipo I green membrane (Regener Biomateriais Eireli, Curitiba) sobre a região (Figura 19).

**Figura 18** - Enxerto ósseo Bioss até o total preenchimento da loja cirúrgica.



Fonte: Próprio autor

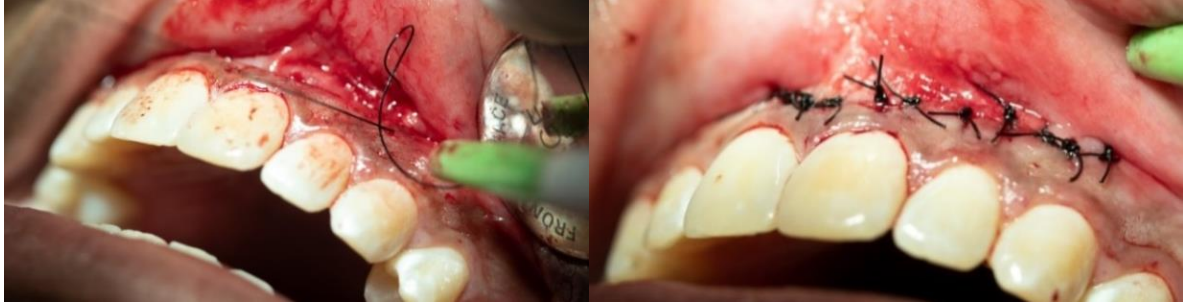**Figura 19** – Adaptação da membrana de colágeno tipo I, cobrindo todo o enxerto.



Fonte: Próprio autor.

Posteriormente o retalho foi reposicionado e adaptado para a realização da sutura, conforme observado na Figura 20, com auxílio da porta agulha e o fio de sutura de nylon 4.0 (Procare©, China) através pontos simples.

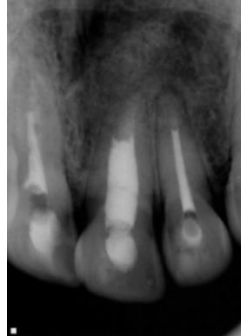**Figura 20** - Reposicionamento do retalho e sutura com fio agulhado.



Fonte: Próprio autor.

Com o retalho suturado, foi obtida uma radiografia periapical final, visto na Figura 21, que auxiliará no acompanhamento do caso.

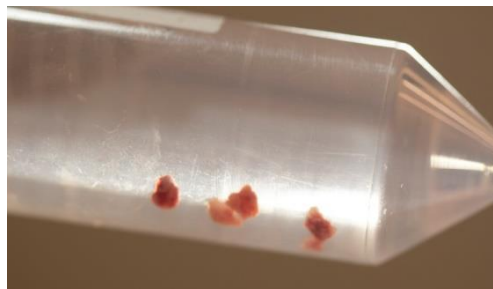**Figura 21** - Radiografia final após a realização da apicectomia.



Fonte: Próprio autor.

É importante ressaltar que o tecido da lesão foi coletado e condicionado em um frasco de formol a 10% e enviado para realização do exame histopatológico reconfirmando o diagnóstico de granuloma periapical (Figura 22).

**Figura 22** – Material recolhido após a curetagem da lesão perirradicular, encaminhado para análise histopatológica.



Fonte: Próprio autor.

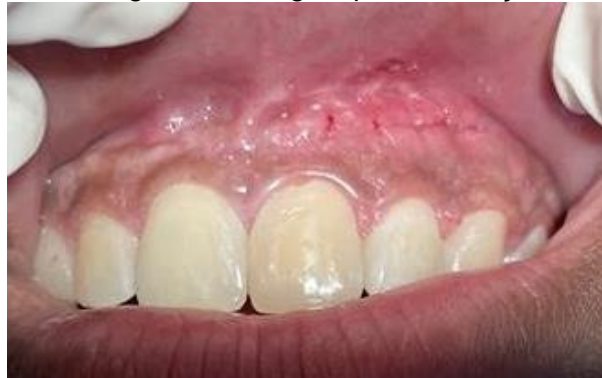

Por fim, foram feitas as recomendações pós-operatórias e a prescrição medicamentosa com Amoxicilina 500mg de 12/12h durante sete dias, nimesulida 100mg de 12/12 horas e paracetamol 750mg de 6/6 horas, durante 3 dias. O retorno foi marcado 7 dias após a cirurgia, para a remoção da sutura e reavaliação clínica.

A paciente foi comunicada da importância sobre o retorno para acompanhamento clínico e radiográfico no período de intervalo a cada 06 meses durante os dois anos após a execução da cirurgia.

Depois da remoção da sutura foi observado ausência de sinais e sintomas característicos de processo infeccioso, sem dor e a região apresentando excelente processo de cicatrização, conforme mostra a figura 23.

**Figura 23** - Região da cirurgia após a remoção da sutura.



Fonte: Próprio autor.

### 3 DISCUSSÃO

O índice de sucesso no tratamento endodôntico apresentou um grande aumento nos últimos anos, devido à grande evolução técnico-científica. Embora isso, está sujeito a falhas, principalmente relacionadas à permanência de microrganismos no interior do SCR (PAVELSKI *et al.*, 2016). Portanto, a técnica cirúrgica endodôntica torna-se uma opção extremamente previsível, que deve ser encarada apenas como uma alternativa final para a preservação do elemento dental (LEONARDO; LEONARDO, 2017; PAVELSKI *et al.*, 2016).

Silva e Oliveira (2017) relatam que as principais indicações da cirurgia perirradicular são a fratura de instrumentos no interior do canal radicular (CR), impossibilitando o acesso a região infectada; presença de pino ou coroa protética; canal extremamente curvo dificultando o acesso à região apical; presença de corpo estranho; fratura radicular com envolvimento pulpar; extensa reabsorção radicular e lesões localizada no periápice, que não regredem após o tratamento convencional.

Segundo Pereira (2016), o elevado índice de sucesso da cirurgia perirradicular atualmente deve-se à tríade constituída pelo uso do microscópio cirúrgico, insertos ultrassônicos e cimentos biocerâmicos.

Lima e Dias (2020) mencionam o microscópio cirúrgico como uma ferramenta que passou a ser bastante utilizada na realização de cirurgias perirradiculares, pois proporciona uma melhora considerável na visão da área operada, auxiliando no planejamento, diagnóstico e tratamento. Isso porque a qualidade e quantidade de luz da fibra óptica favorece uma iluminação profunda, maximizando a visualização de estruturas anatômicas importantes.

Lira *et al.* (2017) relatam que o ultrassom foi introduzido no mercado com intuito de proporcionar agilidade e facilidade na terapia endodôntica, auxiliando no refinamento das cirurgias de acesso, retropreparo da porção apical radicular em cirurgias perirradiculares, desobstrução durante o retratamento do CR e remoção de retentores intrarradiculares.

Dentre os vários tipos e marcas comerciais, Bortoli (2019) sugere o ultrassom piezoelétrico seja o mais eficiente, o qual possui um cristal que muda de tamanho quando uma força elétrica é aplicada, e desta forma, há uma conversão em movimento de oscilação, com a produção de movimentos lineares sem gerar calor.

Reforçando a ideia de Bortoli (2019), Junior *et al.* (2022) afirmam que o ultrassom piezoelétrico é a melhor opção para cortar o osso e o ápice radicular, visto que apresenta inúmeras vantagens em relação a técnica convencional com brocas de alta rotação, devido a maior precisão no corte, preservação de estruturas anatômicas, melhor hemostasia, além de acelerar o processo de cicatrização.

Mendes *et al.* (2018) e Bortoli (2019) ressaltam que a última etapa da cirurgia perirradicular é o retropreparo, o qual é atualmente realizado com insertos ultrassônicos angulados. Esse inserto ultrassônico foi escolhido para usar no caso clínico, devido proporcionar um preparo com maior profundidade, segurança, precisão e controle do operador. Além disso, há melhor adaptação do material retro-obturador, menor desgaste e maior controle do corte através dessa técnica, que é menos invasiva.

Bortoli (2019) enfatiza a utilização de um inserto específico para cirurgia apical (Helse, Santa Rosa de Viterbo, São Paulo, Brasil), com o objetivo de remover o material obturador com maior facilidade, como por exemplo: o P1, P1M, PIT e P1C, os quais são utilizados de acordo com a inclinação e tamanho da raiz.

Giradir *et al.* (2012) e Lira *et al.* (2017) explicam que anteriormente a utilização dos insertos ultrassônicos, o corte da região apical era oblíquo, ou seja, em 45° em relação ao longo eixo dental, para uma melhor visualização do ápice excisado. Entretanto, havia muita exposição dentinária e posteriormente, reabsorção desse tecido exposto, fato esse que dificultava o vedamento apical. Atualmente, os insertos ultrassônicos propiciam um corte preciso e com cerca de 90° em relação ao longo eixo dental.

Em relação à técnica cirúrgica, Taschieri *et al.* (2016) e Calderón *et al.* (2021) descreveram que o retalho tem que proporcionar um acesso ideal, com boa visibilidade e promover uma cicatrização sem complicações. Portanto, a fim de alcançar bons resultados nessa etapa, o cirurgião-dentista precisa ter o conhecimento teórico dos princípios básicos de confecção de retalho.

Calderón *et al.* (2021) demonstraram que a incisão intra-sulcular é considerada a abordagem tradicional para os casos de apicectomia, com a incisão horizontal na linha do sulco e com duas relaxantes. Apesar de proporcionar uma excelente visibilidade do campo, tem como principal desvantagem a possibilidade de retração gengival e reabsorção óssea, pois esse tipo de retalho envolve toda a papila dentária e tecido gengival. Portanto, a sugestão recai sobre a incisão

submarginal (semi-lunar), essa técnica foi abordada no caso clínico com o intuito de preservar a papila interproximal e os tecidos periodontais, visando evitar complicações pós-operatória, sem comprometer a estética.

Laranjeira *et al.* (2020) acrescentam a possibilidade de osteotomia para melhorar o acesso após a divulsão dos tecidos, mas, isso deverá constar no planejamento pré-operatório. Conforme fora descrito por Mendes *et al.* (2018) e Craveiro *et al.* (2015), para remover a porção apical é necessário usar uma broca tronco-cônica carbide 701 (Américan Burr, Brasil) ou a broca *Zecrya* (Dentsply Maillefer- Suíça), pois proporciona um corte mais liso e preciso, em alta rotação sem refrigeração, sob constante irrigação com soro fisiológico estéril. Para isso, a broca deve estar posicionada em um ângulo de 90° em relação ao longo eixo do dente, com o intuito de prevenir reabsorção dentinária e diminuir a microinfiltração.

Dantas (2014) e Mendes *et al.* (2018) destacam em seus estudos que após o acesso à loja cirúrgica, a curetagem da lesão perirradicular é iniciada e posteriormente se remove cerca de 3 milímetros do ápice, para eliminar as ramificações desta região e assim, evitar a proliferação bacteriana.

Bueno *et al.* (2016) e Aydemir *et al.* (2013) descreveram que é imprescindível uma boa obturação e selamento do material obturador às paredes dos CR para evitar a colonização bacteriana e desta forma, quando indicada a cirurgia parodontológica a massa obturadora, composta por gutta-percha e cimento endodôntico precisam estar sem falhas e bem adaptada às paredes do CR.

Benetti *et al.* (2019) enfatizam que o material retro-obturador que apresenta atualmente as melhores propriedades é o cimento biocerâmico, pois possui excelentes características, como melhor adaptação, menor infiltração e radiodensidade. Além disso, tem o potencial de ajudar no processo de cicatrização, com maior compatibilidade aos tecidos adjacentes, induzindo a formação de tecido duro. Uma das principais características deste material é a sua aplicação em região úmida.

Raghavendra *et al.* (2017) relatam que recentemente foi introduzido no mercado os cimentos biocerâmicos, com inúmeras vantagens em relação aos cimentos convencionais. Gomes *et al.* (2017) mencionam que os cimentos biocerâmicos podem ser classificados como bioinerte, biodegradável e bioativo, sendo compostos por hidroxiapatita, alumínio, silicato de cálcio, fosfato de cálcio,

zircônia e vidro bioativo. Suas principais propriedades são biocompatibilidade, ação antibacteriana, ótima capacidade de vedação e PH alcalino.

Dentre os cimentos biocerâmicos, Jiratu *et al.* (2016) destacam o Mineral Trióxido Agregado (MTA; Dentsply Tulsa, Oklahoma, EUA), considerado o material de eleição e um dos primeiros cimentos biocerâmicos a ser desenvolvido pelo Prof. Mahamoud Torabinejad, na Universidade de Loma Linda (Califórnia, EUA). Este cimento foi comercializado primeiramente como ProRoot MTA (Dentsply Tulsa, Oklahoma, EUA) e no Brasil foi comercializado através da empresa Angelus (Londrina, Brasil).

Os cimentos biocerâmicos têm sido amplamente utilizados em perfurações, capeamento pulpar e processos de apicificação, que auxiliam na formação de tecido duro. No entanto, apesar das excelentes propriedades esse material possui um longo tempo de presa, dificuldade de manuseio e manchamento dentário (MACHADO *et al*, 2021).

Diante disso, como forma de sanar estes problemas, foi desenvolvido o NeoMTA Plus (Avalon Biomed, Houson, TX, USA). Nessa composição o óxido de bismudo foi substituído pelo óxido de tântalo, melhorando o tempo de presa e evitando a descoloração dentária. Atualmente, há várias marcas comerciais deste produto como MTA Angelus, MTA Repair Hp que possui alta plasticidade e facilitando a manipulação e inserção e o MTA-Fillapex que é um cimento obturador já manipulado facilitando sua inserção (GOKTURK *et al*, 2019).

Pereira (2016) defende a utilização dos cimentos biocerâmicos, sendo o material retro-obturador de eleição o MTA, pois além de fornecer propriedades excelentes ele promove o selamento da região apical alcançando resultados satisfatórios, radiopacidade, bom tempo de presa, boa adesão mesmo sob umidade, além de evitar a entrada de microrganismo e acelerar a reparação tecidual, assim como, o processo de cicatrização.

A literatura também descreve outras marcas de cimentos biocerâmicos encontrados no mercado que podem ser usados na cirurgia parodontal, como Biodentine (Septodont, Saint Maur des Fossés, France), composto por silicato tricálcio, óxido de zircônio, carbonato de cálcio e cloreto de cálcio. Esse produto apresenta propriedades similares ao MTA e foi desenvolvido para suprir as limitações do MTA. Tem como principal vantagem melhor propriedade de manipulação, resistência à compressão, capacidade de vedação, microdureza,

resistência à flexão, menor tempo de presa e capacidade de vedação, justificando assim o uso desse material no relato de caso mencionado anteriormente (RAJASEKHARAN *et al.*, 2021).

Outro material citado é o BioAggregate (Innovative BioCeramix Inc., Vancouver, Columbia Britânica, Canadá), sua composição é a base de silicato tricálcio. É biocompatível, antimicrobiano e apresenta propriedades químicas similares ao MTA, mas se diferem devido a retirada do alumínio e bismuto com o objetivo de diminuir os efeitos tóxicos. E por apresentar limitações mecânicas faz com que o seu uso não substitua MTA em algumas situações (KHALIL; EID, 2013).

#### **4 CONCLUSÃO**

A modalidade cirúrgica de apicectomia com obturação retrógrada é uma alternativa segura e eficaz para a permanência do elemento dental na cavidade oral, desde que a sua indicação seja correta, bem delineada e planejada, além de utilizar recursos que aumentaram o índice de sucesso, como o microscópio operatório, insertos ultrassônicos e cimentos biocerâmicos. Além disso, o período de preservação é uma etapa primordial, pois é possível acompanhar a regressão total dos sinais e sintomas clínicos e radiográficos.

## REFERÊNCIAS

- ARANGO, Daniela Villareal; MANOTAS, Jacobo Ramos; CABALLERO, Antonio Diaz. Apicectomia y obturación retrógrada como tratamiento de um granuloma periapical. **Rev Fac Odontol Univ Antioq**, v.28, n.1, p.203-209, 2016. Disponível em: <https://revistas.udea.edu.co/index.php/odont/article/download/23338/2078395/2/0>. Acesso em: 07.set.2022
- AYDEMIR, Seda *et al.* Evaluation of two different root-end cavity preparation techniques: A scanning electron microscope study. **European journal of dentistry**, v. 7, n. 02, p. 186-190, 2013. Disponível em: <https://www.thiemeconnect.com/products/ejournals/abstract/10.4103/1305-7456.110168>. Acesso em: 07.set.2022.
- BENETTI, Francine *et al.* Cytotoxicity and biocompatibility of a new bioceramic endodontic sealer containing calcium hydroxide. **Brazilian oral research**, v. 33 , n 42, 2019. doi:10.1590/1807-3107bor-2019.vol33.0042. Disponível em: <https://www.scielo.br/j/bor/a/DhsNtpyxZQPtsndgXwpybDB/?lang=en>. Acesso em: 15.ago.2022
- BORTOLI, Natália Angela. **Uso de ultrassom em endodontia**. Tese (Graduação). Universidade Federal do Rio Grande do Sul. Porto Alegre, p. 9-38, 2019. Disponível em: <https://www.lume.ufrgs.br/handle/10183/206104>. Acesso em:15.ago.2022.
- BUENO, Carlos Roberto Emereciano *et al.* Biocompatibility and biomineralization assessment of bioceramic epoxy and calcium hydroxide - based sealers. **Braz. Oral Res**, v.30, n.1, p.81; 2016. Disponível em: <https://www.scielo.br/j/bor/a/n9QSj5f6KXRqcN88kVpFMPS/?lang=en>. Acesso em 20.jun.2022.
- CAMPOS, Celso Neiva; CAMPOS, Alloma de Souza Oliveira; BELLEI, Michelle da Conceição. Tecnologia a serviço da Endodontia: avanços no diagnóstico e tratamento de canais radiculares. **HU rev**, p. 55-61, 2018. Disponível em: <https://pesquisa.bvsalud.org/portal/resource/pt/biblio-986441>. Acesso em: 15.ago.2022.
- CALDERÓN, Adriana Castro *et al.* Influence of incision on periodontal parameters after apical surgery: a meta-analysis. **Clinical oral investigations**, v. 25, n.7, p. 4495-4506, 2021. doi:10.1007/s00784-020-03761-z. . Disponível em: <https://pubmed.ncbi.nlm.nih.gov/33387031/>. Acesso em: 20.ago.2022.
- CRAVEIRO, Marco André *et al.* Influence of coronal restoration and root canal filling quality on periapical status: clinical and radiographic evaluation. **Journal of endodontics**, v. 41, n. 6, p. 836-840, 2015. Disponível em: <https://pubmed.ncbi.nlm.nih.gov/25799533/>. Acesso em: 15.mar.2022.
- DANTAS, Renata Moura Xavier *et al.* Enucleação de cisto radicular maxilar associado à apicectomia: relato de caso. **Revista de Cirurgia e Traumatologia Buco-maxilo-facial**, v. 14, n. 3, p. 21-26, 2014. Disponível em: [http://revodonto.bvsalud.org/scielo.php?script=sci\\_arttext&pid=S1808-52102014000300004](http://revodonto.bvsalud.org/scielo.php?script=sci_arttext&pid=S1808-52102014000300004). Acesso em: 08.set.2021.



ESTRELA, Carlos *et al.* Characterization of successful root canal treatment. **Brazilian dental journal**, v. 25, p. 3-11, 2014. Disponível em: <https://www.scielo.br/j/bdj/a/RRLW7WLZjxY3gWSHVwSqFyM/abstract/?lang=en>. Acesso em: 08.ago.2022.

GIRARDI, Gaspar Vinicius *et al.* Influência do ângulo de corte radicular na microinfiltração apical, comparando duas técnicas de apicetomia na cirurgia paraendodôntica. **Revista da Faculdade de Odontologia-UPF**, v. 17, n. 1, 2012. Disponível em: <http://seer.upf.br/index.php/rfo/article/view/2544>. Acesso em: 01.set.2022.

GOKTURK, Hakan *et al.* Evaluation of the dislodgement resistance of bioceramic reparative cements placed in a retrograde cavity using a diferente technique. **Brazilian Journal of Oral Sciences**, v. 18, p. e191600-e191600, 2019. Disponível em: <https://periodicos.sbu.unicamp.br/ojs/index.php/bjos/article/view/8657393>. Acesso em: 08.ago.2022.

GOMES, T. C. *et al.* OCCI o17-Cirurgia de apicectomia e obturação retrógrada com MTA em indivíduo com fissura labiopalatina. **Archives of health investigation**, v. 6, p. 145-147, 2017. Disponível em: <https://www.archhealthinvestigation.com.br/ArchHI/article/view/2511>. Acesso em: 10.jul.2022.

JITARU, Stefan *et al.* The use of bioceramics in endodontics - literature review. **Clujul medical**, vol. 89, n. 4, p. 470-473, 2016. doi:10.15386/cjmed-612. Disponível em: <https://pubmed.ncbi.nlm.nih.gov/27857514/>. Acesso em: 20.ago.2022

JUNIOR, Wilson Trevisan *et al.* Exodontia de dente incluso. **Editora chefe Profª Drª Antonella Carvalho de Oliveira Editora executiva Natalia Oliveira Assistente editorial**, p. 34, 2022. Disponível em: [https://www.academia.edu/download/86117370/Projeto\\_arquitetonico\\_e\\_a\\_relacao\\_com\\_o\\_lugar\\_nas\\_obras\\_de\\_Paulo\\_Mendes\\_da\\_Rocha\\_1958\\_2000.pdf](https://www.academia.edu/download/86117370/Projeto_arquitetonico_e_a_relacao_com_o_lugar_nas_obras_de_Paulo_Mendes_da_Rocha_1958_2000.pdf). Acesso em: 05.set.2022.

KHALIL Waafa, EID Nf. Biocompatibility of BioAggregate and mineral trioxide aggregate on the liver and kidney. **Int Endod J**. v. 46, n. 8, p. 730-737, 2013. doi:10.1111/iej.12050. Disponível em: <https://onlinelibrary.wiley.com/doi/abs/10.1111/iej.12050>. Acesso em: 20.ago.2022.

LARANJEIRA, Arthur Camillo de Souza; **Cirurgia paraendodôntica associada a fotodinâmica**. Tese (Especialização). Faculdade de Tecnologia de Sete Lagoas-FACSET. Recife, p. 1-22, 2017. Disponível em: <https://faculdadefacsete.edu.br/monografia/files/original/4f72a21fb4ba5e4901694d619774fd1c.pdf>. Acesso em: 09.set.2021

LARANJEIRA, Lia Mayra Araújo *et al.* Tratamento de cisto radicular: uma abordagem multidisciplinar. **Brazilian Journal of Health Review**, v. 3, n. 3, p. 6925-6941, 2020. Disponível em: <https://www.brazilianjournals.com/index.php/BJHR/article/view/12203>. Acesso em: 02.ago.2022.

LEONARDO, Mario Roberto; LEONARDO, Renato de Toledo. Tratamento de canais radiculares: avanços técnicos e biológicos de uma endodontia minimamente invasiva em nível apical e periapical. **Editorial Artes Médicas Ltda.** São Paulo, p. 220-233, 2017.

LIMA, Sayasy Sousa; DIAS, Mickaela Glendha Sousa. Microscopia na endodontia: A importância do microscópio operatório na endodontia. **Revista Cathedral**, v. 2, n. 1, p. 1-12, 2020. Disponível em: <http://cathedral.ojs.galoa.com.br/index.php/cathedral/article/view/39>. Acesso em: 22.jul.2022.

LIRA, Larissa Beatriz Amaral de *et al.* Ultrassom e suas aplicações na endodontia: revisão de literatura. **Revista da AcBO-ISSN 2316-7262**, v. 7, n. 2, 2017. Disponível em: <http://www.rvacbo.com.br/ojs/index.php/ojs/article/view/370>. Acesso em: 18.jun.2022.

LOPES, Hélio Pereira; JUNIOR, José Freitas Siqueira. **Endodontia biologia e técnica**. 4 ed. Rio de Janeiro: Elsevier, 2015. Disponível em: <http://abojf.com.br/sistema/statics/blog/789Cap%C3%ADtulo%20livro%20Lopes%20&%20Siqueira.pdf>. Acesso em: 09.set.2021.

MACHADO, Nathália Evelyn da Silva *et al.* Biomateriais usados na revascularização pulpar: revisão de literatura. **Research, Society and Development**, v. 10, n. 1, p. e55410112017-e55410112017, 2021. Disponível em: <https://rsdjournal.org/index.php/rsd/article/view/12017>. Acesso em: 18.jul.2022

MENDES, Camila Almeida Nascimento *et al.* Cirurgia parendodôntica: dupla apicectomia e obturação simultânea ao ato cirúrgico. **Unifunec Ciências da Saúde e Biológicas**, v. 2, n. 4, 2018. Disponível em: <https://seer.unifunec.edu.br/index.php/rfce/article/view/3309>. Acesso em: 20.mai.2022.

MENDES, Camila Almeida Nascimento *et al.* Tratamento cirúrgico de lesão periapical: relato de caso. **Unifunec Ciências da Saúde e Biológicas**, v. 3, n. 5, 2019. Disponível em: <https://seer.unifunec.edu.br/index.php/rfce/article/view/3415>. Acesso: 25.jun.2022.

PAVELSKI, Maicon Douglas *et al.* Cirurgia paraendodôntica: relato de caso. **RGO. Revista Gaúcha de Odontologia (Online)**, v. 64, n. 4, p. 460-466, 2016. Disponível em: <https://www.scielo.br/j/rgo/a/TCHRmVk3ThWY8SPQzpr9fXp/abstract/?lang=en>. Acesso em: 18.jul.2022.

PEREIRA, Leandro. A resolução de uma infecção endodôntica persistente através do sinergismo entre a Microscopia Operatória, o Ultrassom e o uso do MTA na Microcirurgia Periapical. **Ciência y tecnologia**, p. 1-6, 2016. Disponível em: <https://angelus.ind.br/assets/uploads/2020/12/CC021-A-resolucao-de-uma-infeccao-endodontica-persistente-atraves-do-sinergismo-entre-a-Microscopia-Operatoria-o-Ultrassom-e-o-uso-do-MTA-na-Microcir.pdf>. Acesso em: 09.set.2021.

RAGHAVENDRA, Srinidhi Surya *et al.* Bioceramics in endodontics—a review. **Journal of Istanbul University Faculty of Dentistry**, v. 51, n. 3, p. 1-128, 2017.

Disponível em: <https://www.ncbi.nlm.nih.gov/pmc/articles/PMC5750835/>. Acesso em: 20.jul.2022.

RAJASEKHARAN, Sivaprakash *et al.* Biodentine™ material characteristics and clinical applications: a 3 year literature review and update. **European Archives of Paediatric Dentistry**, v. 19, n. 1, p. 1-22, 2018. Disponível em: <https://link.springer.com/article/10.1007/s40368-018-0328-x>. Acesso em: 08.ago.2022.

SILVA, Jaislla Suellen; OLIVEIRA, Renato Victor. Cirurgia para-endodôntica: relato de caso clínico. **Uningá Review**, v. 29, n. 1, 2017. Disponível em: <https://revista.uninga.br/uningareviews/article/view/1926>. Acesso em: 25.abr.2022.

SOUSA, Vinícius Caixeta de *et al.* Tratamento do insucesso endodôntico. **ROBRAC**, Goiás, v. 27, n. 80, p. 44-48, 2018. Disponível em: <https://www.robrac.org.br/seer/index.php/ROBRAC/article/view/1212>. Acesso em: 10.abr.2022.

STEFPOULOS, Spyridon; TZANETAKIS, Giorgos; KONTAKIOTIS, Evangelos G. Kontakiotis. Non-surgical retreatment of a failed apicoectomy without retrofilling using white mineral trioxide aggregate as an apical barrier. **Brazilian dental journal**, v. 23, n. 2, p. 167-171, 2012. Disponível em: <https://www.scielo.br/j/bdj/a/hF3WVtGWD3qn9T6c9JTbkks/?lang=en>. Acesso em: 15.abr.2022.

TASCHIERI, Silvio *et al.* Does the Papilla Preservation Flap Technique Induce Soft Tissue Modifications over Time in Endodontic Surgery Procedures?. **Journal of endodontics**, v. 42, n. 8, p. 1191-1995, 2016. doi:10.1016/j.joen.2016.05.003. Disponível em: <https://www.sciencedirect.com/science/article/pii/S0099239916302278>. Acesso em: 03.set.2022.

## APÊNDICE

**APÊNDICE A – Artigo científico****MARSUPIALIZAÇÃO E APICECTOMIA EM INCISIVOS SUPERIORES: relato de caso****MARSUPIALIZATION AND APICECTOMY IN UPPER INCISORS: case report**Alana Almeida Couto<sup>1</sup>Alex Sandro Mendonça Leal<sup>2</sup>José Manuel Noruega Bázan<sup>3</sup>**RESUMO**

A cirurgia parendodôntica na modalidade apicectomia é a última opção terapêutica para a manutenção dental e ao longo dos últimos anos, apresentou um avanço significativo tecnológico, principalmente com a implementação de insertos ultrassônicos, o microscópio cirúrgico e os cimentos biocerâmicos. Dessa forma, o este estudo tem por objetivo apresentar um caso clínico de insucesso no tratamento endodôntico, com indicação de cirurgia parendodôntica, na categoria apicectomia com obturação retrógrada, para a manutenção do elemento dental na cavidade oral. Após realizar o exame clínico e de imagem (radiografia periapical e tomografia de cone beam), foi observado extensa lesão perirradicular envolvendo o incisivo central superior direito, com indicação inicial a paciente para realizar a descompressão da lesão através da marsupialização. Após um período de 4 meses, observou-se uma redução acentuada no tamanho da lesão, sendo neste momento indicada a cirurgia parendodôntica na modalidade da apicectomia, com a utilização de microscopia, insertos ultrassônicos e cimento biocerâmico. Conclui-se que a modalidade cirúrgica de apicectomia com obturação retrógrada é uma alternativa segura e eficaz para a

---

<sup>1</sup> Graduanda em Odontologia do Centro Universitário Unidade de Ensino Superior Dom Bosco, São Luís, MA, Brasil.

<sup>2</sup> Docente do curso de graduação em Odontologia do Centro Universitário Unidade de Ensino Superior Dom Bosco, Doutor em Odontologia pela Universidade Federal do Maranhão, São Luís, MA, Brasil.

<sup>3</sup> Docente do curso de graduação em Odontologia do Centro Universitário Unidade de Ensino Superior Dom Bosco, Mestrado em Odontologia pela Universidade CEUMA, São Luís, MA, Brasil.

permanência do elemento dental na cavidade oral, desde que a sua indicação seja correta, bem delineada e planejada.

**Palavras-chave:** Apicectomia. Endodontia. Obturação Retrógrada.

## **ABSTRACT**

Endodontic surgery in apicectomy mode is the last therapeutic option for dental maintenance and over the last few years, it has presented a significant technological advance, mainly with the implementation of ultrasonic inserts, the surgical microscope and bioceramic cements. Thus, this study aims to present a clinical case of failure in endodontic treatment, with indication of endodontic surgery, in the category of apicoectomy with retrograde obturation, for the maintenance of the dental element in the oral cavity. After performing the clinical and imaging examination (periapical radiography and cone beam tomography), an extensive periradicular lesion was observed involving the upper right central incisor, with initial indication to the patient to decompress the lesion through marsupialization. After a period of 4 months, a marked reduction in the size of the lesion was observed, at which time, endodontic surgery was indicated in the form of apicectomy, with the use of microscopy, ultrasonic inserts and bioceramic cement. It is concluded that the surgical modality of apicectomy with retrograde obturation is a safe and effective alternative for the permanence of the dental element in the oral cavity, provided that its indication is correct, well designed and planned.

**Keywords:** Apicoectomy. Endodontics. Retrograde Obturation.

## **INTRODUÇÃO**

A limpeza, desinfecção, modelagem e a obturação tridimensional do sistema de canais radiculares (SCR) são os principais objetivos da terapia endodôntica como forma de evitar a proliferação de microrganismos no SCR, além de prevenir o desenvolvimento ou até mesmo evitar a progressão de lesões perirradiculares (LOPES; JUNIOR, 2015).

A endodontia contemporânea tem apresentado um grande avanço científico e tecnológico, o que permitiu uma melhora significativa no sucesso dessa especialidade (CAMPOS; CAMPOS; BELLEI, 2018). Desse modo, o êxito do dente tratado endodonticamente pode ser considerado por alguns aspectos clínicos e de imagem, tais como: ausência de fístula, dor, inchaço e regressão da reabsorção óssea periapical, o que torna fundamental o processo de acompanhamento radiográfico pós-tratamento (LOPES; JUNIOR, 2015).

É sabido que a principal causa de insucesso é a presença de biofilme bacteriano no SCR, onde a resposta imunológica do organismo mantém e perpetua essa agressão aos tecidos perirradiculares, com possibilidade de fracasso no tratamento endodôntico, apesar de seguir um minucioso protocolo de desinfecção químico-mecânica, durante a etapa do preparo radicular (ESTRELA *et al.*, 2014; CRAVEIRO *et al.*, 2015; DANTAS *et al.*, 2014)

Em vista disso, quando se tem insucesso no tratamento conservador, é necessário fazer uma avaliação minuciosa com o intuito de planejar adequadamente o caso e indicar a terapia mais conveniente. Isso requer um padrão sistemático e minucioso de avaliação clínica e de imagem, como a radiografia convencional e, principalmente, a tomografia computadorizada de feixe cônico (TCFC), considerada um exame de maior precisão quando comparada à radiografia convencional, possibilitando a avaliação tridimensional do elemento dental (SOUSA *et al.*, 2018).

Com isso, em decorrência da falha de alguns casos da terapia endodôntica, o tratamento conservador não cirúrgico deverá ser a primeira opção terapêutica, deixando a cirurgia parentodôntica como última alternativa viável de manutenção do elemento dental (CAMPOS; CAMPOS; BELLEI, 2018; ESTRELA *et al.*, 2014).

A cirurgia parentodôntica foi executada primeiramente na Alemanha, em 1890, e vem sendo cada vez mais aplicada na endodontia como forma de tratar o insucesso. A taxa de êxito nos últimos anos dessa modalidade de tratamento aumentou significativamente, principalmente, devido ao avanço tecnológico, com o surgimento dos microscópios cirúrgicos, insertos ultrassônicos e cimentos biocerâmicos que promove o selamento do ápice (LARANJEIRA *et al.*, 2017; SILVA, OLIVEIRA, 2017).

Essa técnica cirúrgica traz a possibilidade de obter acesso ao SCR, o qual pode está dificultado devido a vários fatores, como canais calcificados ou obstruídos

por instrumentos fraturados, desvios, pinos intrarradiculares, perfurações, presença de reabsorção externa, além de processos infecciosos, como lesões periapicais persistentes ao tratamento convencional (DANTAS *et al.*, 2014; MENDES *et al.*, 2019). Essa terapia é composta por algumas modalidades, como a curetagem apical, apicectomia, apicectomia com obturação retrógrada, além da obturação simultânea ao ato cirúrgico (MENDES *et al.*, 2019; LARANJEIRA *et al.*, 2017).

A apicectomia com retro instrumentação e obturação retrógrada é a modalidade mais confiável e utilizada, caracterizada pela remoção cirúrgica da porção apical, seguida da curetagem, alisamento radicular, retro instrumentação e retro obturação do espaço apical radicular (STEFOPoulos; TZANETAKIS; KONTAKIOTIS, 2012).

Essa técnica cirúrgica tem por objetivo remover a lesão e favorecer a cicatrização tecidual, pois os microrganismos presentes nesta região, que impedem o reparo, serão removidos (STEFOPoulos; TZANETAKIS; KONTAKIOTIS, 2012; ARANGO; MANOTAS; CABALLERO, 2016). Além disso, possui a vantagem de remover os microrganismos das ramificações e reentrâncias, como deltas apicais e canais acessórios contaminados, que são fatores irritantes e, desta forma, estimular a cicatrização (DANTAS *et al.*, 2014).

Considerando a importância do procedimento cirúrgico na terapia endodôntica, o presente trabalho tem o intuito de relatar um caso clínico com indicação de cirurgia pararendodôntica, na modalidade apicectomia com obturação retrógrada, como forma de manutenção do elemento dental na cavidade oral.

## **RELATO DE CASO CLÍNICO**

Paciente do gênero feminino, 32 anos, residente na cidade de São Luís-MA, compareceu à clínica odontológica privada em busca de tratamento, com histórico de dor e inchaço na região do elemento 21.

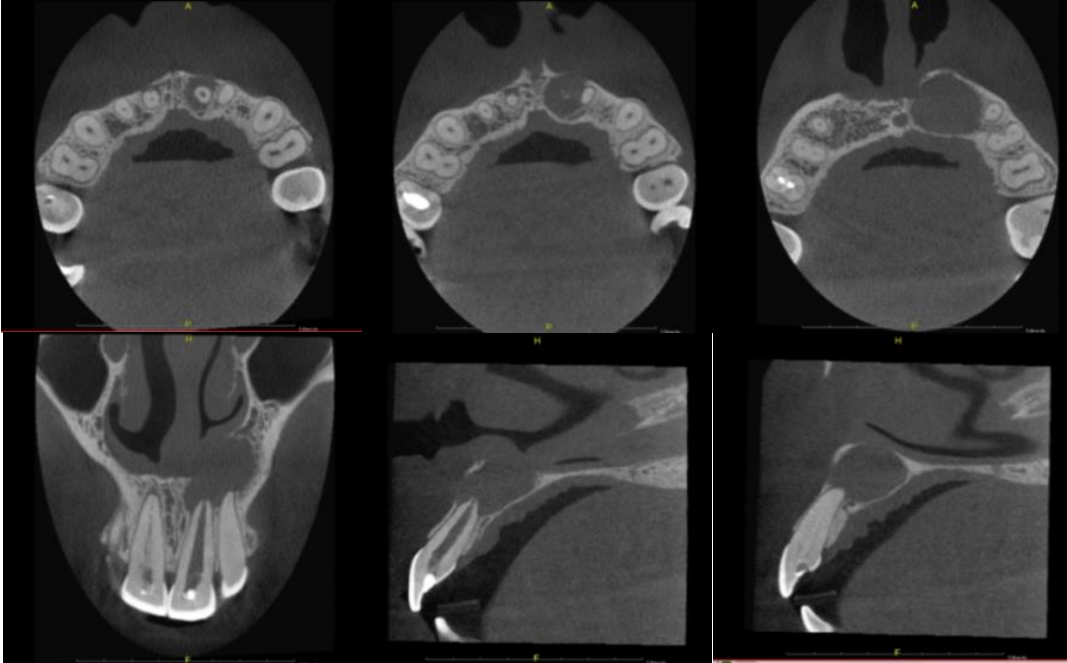
Durante a anamnese e exame clínico, a paciente mencionou ter realizado um tratamento endodôntico a cerca de 8 meses, relatou não apresentar quaisquer problemas de saúde, não fazer uso de medicamentos, além de não possuir alergia a fármacos e alimentos.

Além disso, a paciente levou uma TCFC realizada dois meses antes de fazer o tratamento endodôntico. As imagens da figura 1 evidenciaram acentuada



destruição óssea, sendo preponderante uma alteração no planejamento do tratamento como forma de preservação tecidual.

**Figura 1-** Tomografia computadorizada por feixe cônico, mostrando o volume da lesão e perda óssea antes do tratamento endodôntico e antes da marsupialização.



Fonte: Próprio autor.

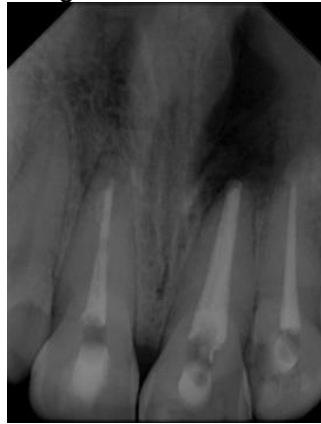Após a anamnese, foram realizados os testes semiotécnicos através da palpação apical, percussão horizontal e vertical do elemento 21 apresentando resposta positiva aos testes. Além disso, uma fístula estava visível na região vestibular, com o diagnóstico de abscesso perirradicular assintomático, comprovado com exame de fistulografia.

O tecido periodontal da região estava com aspecto clínico de normalidade, sem a presença de alterações que pudessem sugerir doença inflamatória, apresentando boa margem de gengiva inserida.

Ao realizar a radiografia periapical do elemento da região ântero-superior, foi evidenciando tratamento endodôntico nos elementos 11, 21 e 22, entretanto, o fato que chamou a atenção foi a qualidade insatisfatória com falhas e espaços vazios, além de lesão perirradicular de grande volume, bordas circunscritas e bem definidas, com cerca de 10 milímetros no seu maior diâmetro associado ao elemento 21 e 22.

O elemento 22 também apresentava tratamento endodôntico insatisfatório, com comprimento de trabalho aquém cerca de 2 milímetros do ápice radiográfico, conforme mostra a figura 2.

**Figura 2-** Imagem radiográfica periapical mostrando um tratamento endodôntico insatisfatório e lesão perirradicular de grande volume.

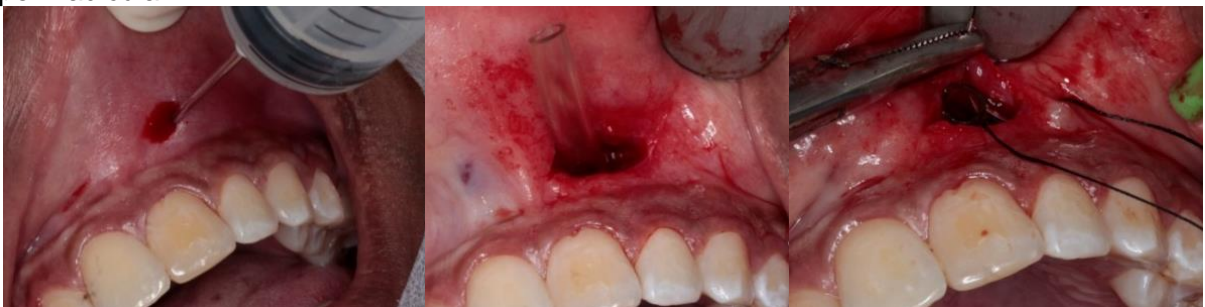

Fonte: Próprio autor.

Após a análise dos dados e planejamento, foi indicado o retratamento endodôntico e possível cirurgia parendodôntica do elemento 21. Assim, para tornar a modalidade cirúrgica menos invasiva, foi sugerida a realização de marsupialização para descomprimir a lesão e diminuir progressivamente a região radiolúcida perirradicular.

A marsupialização foi realizada com a colocação de um dreno na região vestibular, próximo ao ápice do elemento 21, e antes deste procedimento, procedeu-se a coleta de líquido proveniente do interior da lesão para a análise histopatológica, como mostra a figura 3, o que comprovou posteriormente o diagnóstico de granuloma periapical.

**Figura 3** – Marsupialização e adaptação do dreno para descompressão da lesão perirradicular.

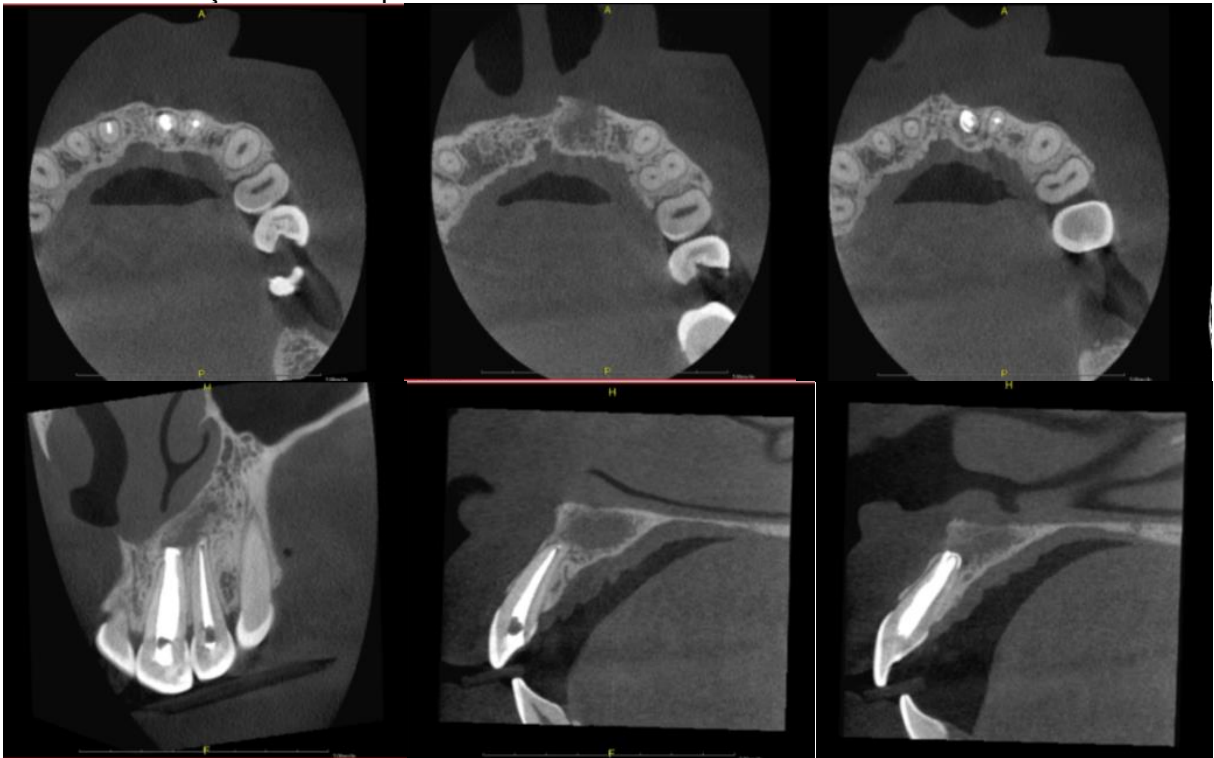


Fonte: Próprio autor.

Cerca de 4 meses após a marsupialização e com acompanhamento mensal para monitorar a posição do dreno e observar quaisquer alterações do tecido na região, a paciente foi reavaliada, constatando uma redução significativa da lesão através de imagem radiográfica periapical e de TCFC, observado na figura 4 e 5.

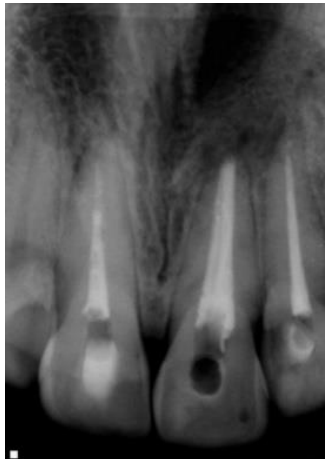Entretanto, a paciente ainda relatou sintomatologia dolorosa tanto à percussão horizontal como na vertical e também à palpação do elemento 21.

**Figura 4** - Tomografia computadorizada por feixe cônico após marsupialização, mostrando acentuada redução da lesão perirradicular.



Fonte: Próprio autor.

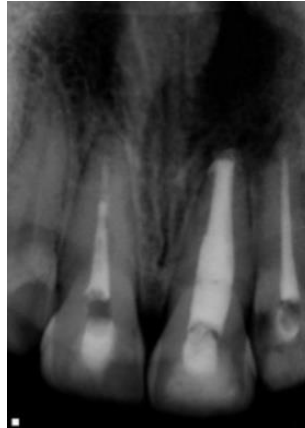**Figura 5** - Radiografia periapical antes do retratamento e após a marsupialização, com diminuição da lesão perirradicular associada ao elemento 21.



Fonte: Próprio autor.

Como medida de segurança para garantir uma descontaminação do SCR e propiciar êxito no planejamento, foi realizado o retratamento endodôntico do elemento 21, como mostra a Figura 6.

**Figura 6** – Radiografia periapical realizada após o retratamento endodôntico e antes da cirurgia perirradicular.



Fonte: Próprio autor.

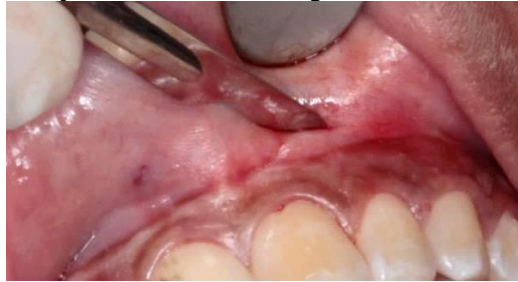Posteriormente após duas semanas, foi indicada a realização da cirurgiaarendodôntica na modalidade de apicectomia com obturação retrógrada, pois mesmo com a diminuição da lesão perirradicular, o elemento 21 ainda apresentava resposta positiva aos testes de palpação e percussão.

O elemento 22 também foi incluído no planejamento da cirurgia periapical, pois apresentou comprimento de trabalho inadequado e devido à grande proximidade da lesão, poderia de certa forma comprometer o prognóstico. Foram solicitados exames laboratoriais como hemograma e coagulograma e os resultados encontrados estavam dentro do padrão de normalidade.

Sendo assim, foi agendada a cirurgia e na data marcada, 30 minutos antes do procedimento, foi feita uma medicação pré-operatória com 1 comprimido de dexametasona 4 miligramas. Com a mesa cirúrgica montada e a paciente na cadeira apta para iniciar o procedimento, realizou-se a antissepsia intraoral com clorexidina a 0,12% e depois a antissepsia extraoral com a clorexidina a 2%.

A técnica anestésica com bloqueio do nervo alveolar superior anterior e palatino maior foi realizada com articaína 4% e epinefrina 1: 100:000. A seguir, procedeu-se uma incisão com retalho total semilunar diretamente na gengiva inserida com lâmina de bisturi 15c (Figura 7).

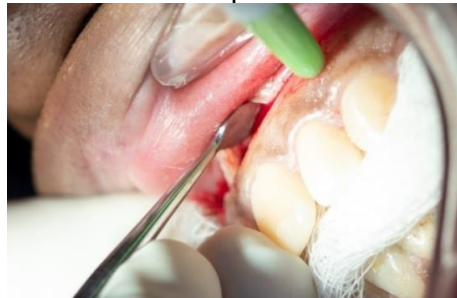**Figura 7** - Confeção do retalho cirúrgico com lâmina de bisturi 15c.



Fonte: Próprio autor.

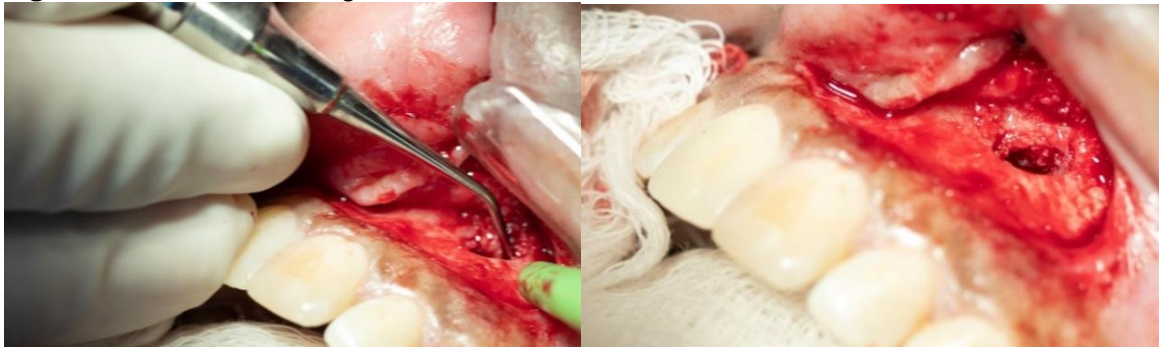Posteriormente, o descolamento do tecido periodontal foi realizado com descolador de Molt nº 2-4, observando-se a destruição óssea vestibular e o acesso à lesão na região apical do elemento 21. Neste momento, deu-se início à curetagem da lesão com curetas dentinárias, como mostra as figuras 8 e 9.

**Figura 8** - Descolamento do tecido periodontal com descolador de Molt.



Fonte: Próprio autor.

**Figura 9** - Início da curetagem da lesão com curetas dentinárias.

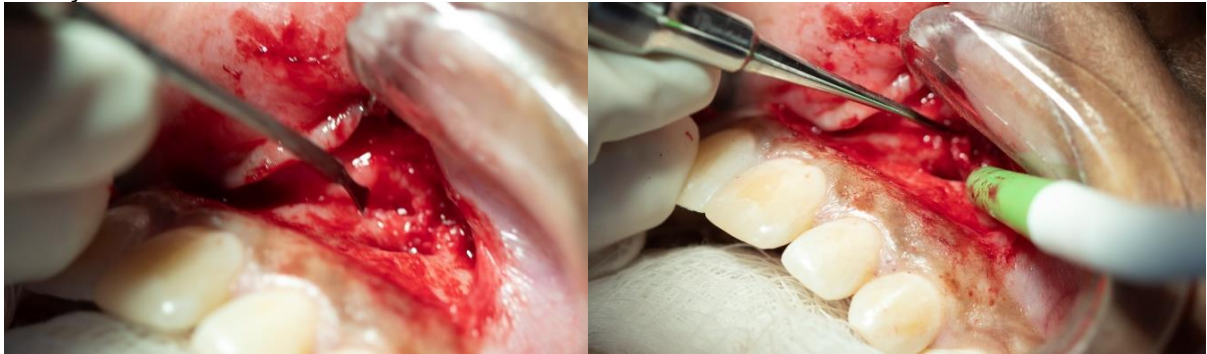


Fonte: Próprio autor.

Como apresentado na figura 10 e 11, para melhor visualização da área operada, o acesso à lesão foi ampliado através da remoção do tecido ósseo com o micro-cinzel de Ochsenbein e também com auxílio da broca carbide 701 (Américan Burr, Brasil) em alta rotação, sob constata irrigação com soro fisiológico estéril.

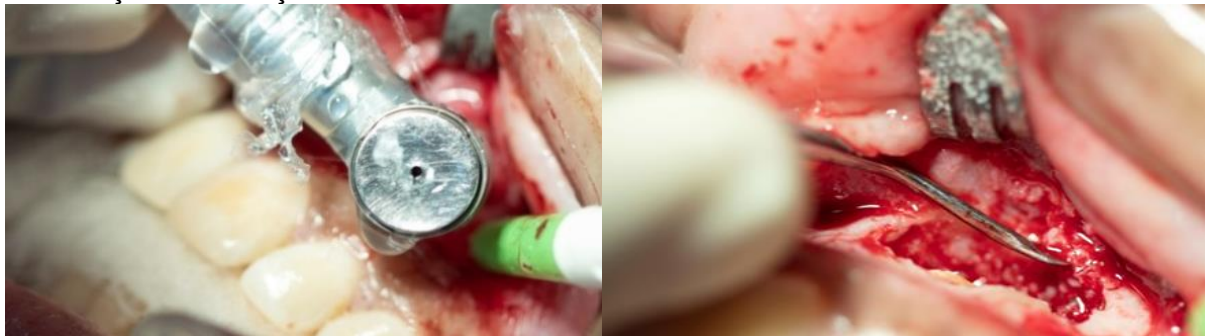Com este procedimento, deixamos uma área exposta e visível da região apical dos ápices dos elementos 21 e 22. Desta forma, deu-se continuação a remoção da lesão com curetas dentinária nº 2-4.

**Figura 10** - Ampliação da loja cirurgia com mini cinzel de Ochsenbein e continuação da remoção da lesão com curetas dentinária nº 2-4.



Fonte: Próprio autor

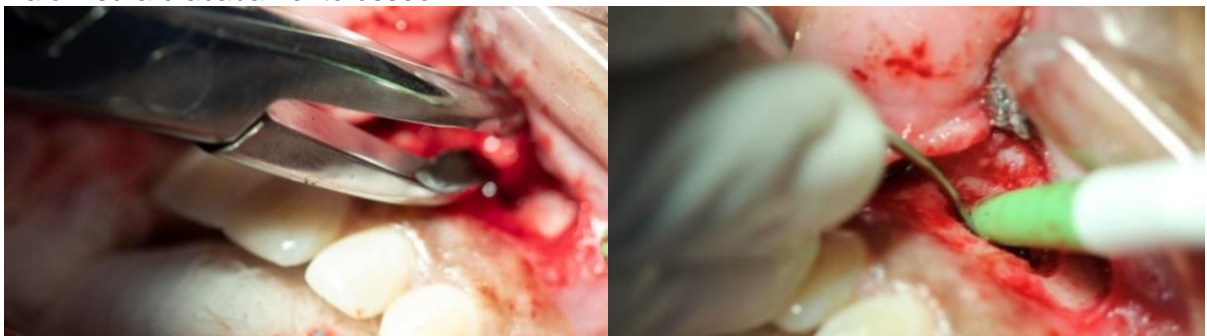**Figura 11** - Osteotomia com broca carbide 701 para ampliação da loja cirúrgica e continuação da remoção da lesão com curetas dentinária nº 2-4.



Fonte: Próprio autor.

A pinça goiva e lima óssea foram utilizadas posteriormente para dar um acabamento as bordas ósseas e remover as espículas, deixando o tecido ósseo liso, conforme observado na Figura 12.

**Figura 12** - Remoção das espículas ósseas com pinça Goiva e lima óssea, promovendo maior lisura e acabamento ósseo.

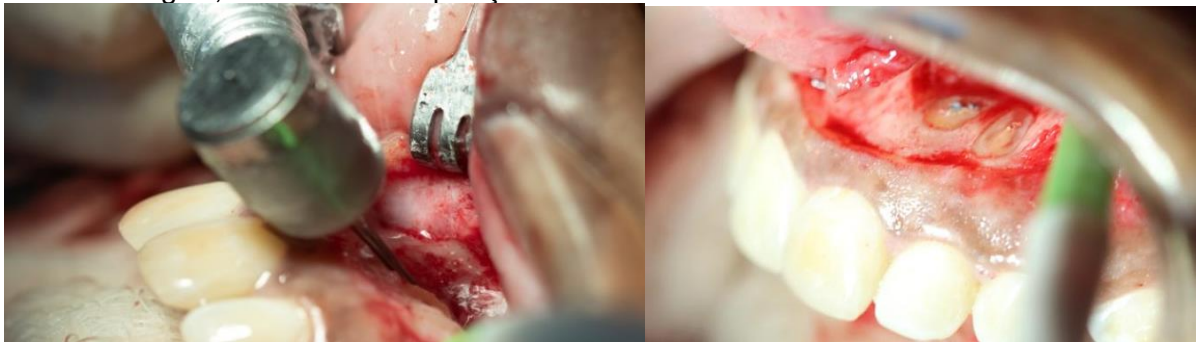

Fonte: Próprio autor.

Em seguida, realizou a apicectomia com a broca Zecrya (Dentsply Maillefer- Suíça), em alta rotação para a remoção dos 3 mm do ápice radicular apical, primeiramente do elemento 21 e depois do elemento 22 (Figura 13).

O corte apical foi realizado com a broca na posição de 90° em relação ao longo eixo dental, sob constata irrigação com soro fisiológico para evitar o aquecimento dos tecidos, deixando o material obturador exposto.

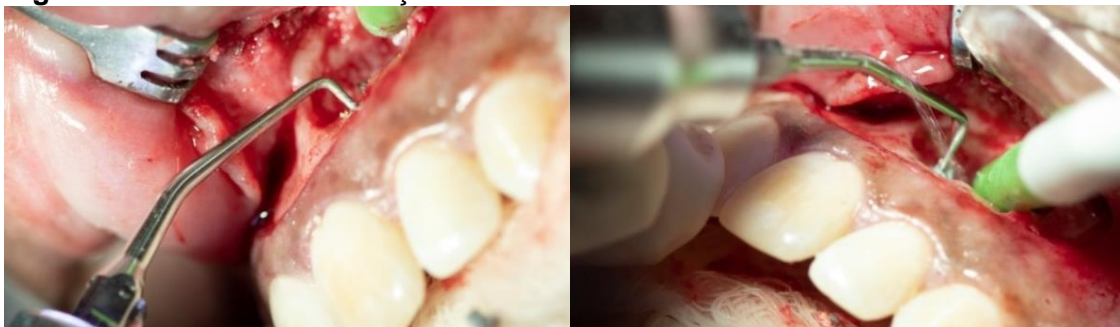
**Figura 13** – Corte dos 3 milímetros apicais com a broca Zecrya, com auxílio da alta rotação e soro fisiológico, mostrando a exposição do material obturador nos elementos 21 e 22.



Fonte: Próprio autor.

Em seguida, foi feita a retro-instrumentação apical com o inserto ultrassônico P1 (Helse, Ribeirão Preto, Brasil), penetrando cerca de 3mm no conduto radicular, para a remoção da guta-percha exposta após o corte apical (Figura 14).

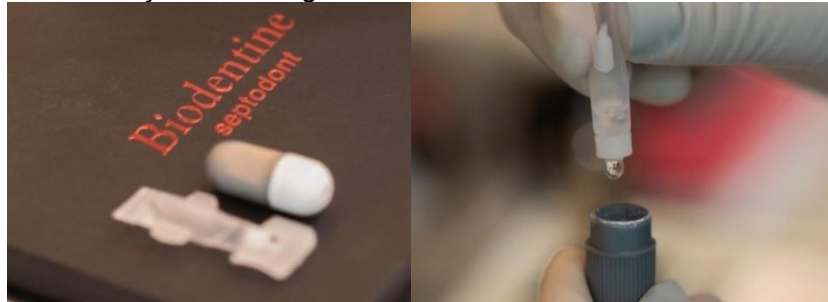
**Figura 14** - Retro instrumentação com inserto ultrassônico P1.



Fonte: Próprio autor.

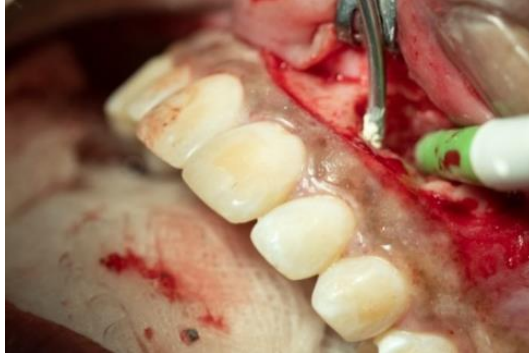Para realizar a obturação retrógrada, foi utilizado o cimento biocerâmico Biodentine (Septodont, Saint Maur des Fossés, France), onde inicialmente foi acrescentado o pó ao líquido (Figura 15) e manipulado em um amalgamador por cerca de 30 segundos, para depois ser introduzido no conduto radicular retro-preparado com ajuda de uma porta MTA (Figura 16).

**Figura 15** – Manipulação do cimento biocerâmico Biodentine, evidenciando a mistura de pó e líquido antes da colocação no amalgamador.



Fonte: Próprio autor.

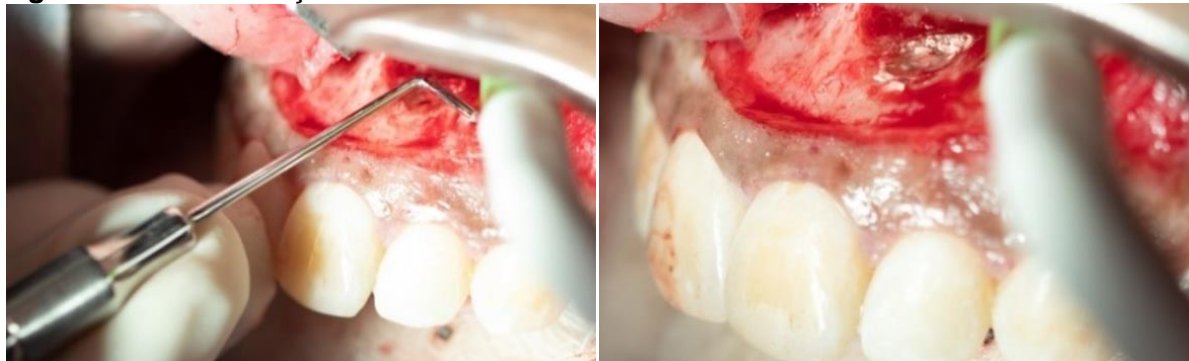**Figura 16** - Aplicação do Biodentine com porta MTA no espaço retro-preparado.



Fonte: Próprio autor.

Para melhor acomodação do material retro-obturador na cavidade, utilizou-se os calcadores apicais de Bernabé para condensar o material (Figura 17). A realização de uma tomada radiográfica periapical é fundamental para observar a acomodação do material no conduto radicular apical.

**Figura 17** - Condensação do Biodentine com os calcadores de Bernabé.



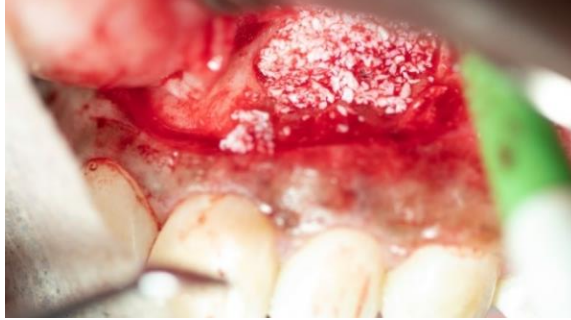Fonte: Próprio autor.

Por fim, foi feita a limpeza da loja cirúrgica com soro fisiológico e gazes estéreis para remoção de eventuais restos de material, e depois foi feita a



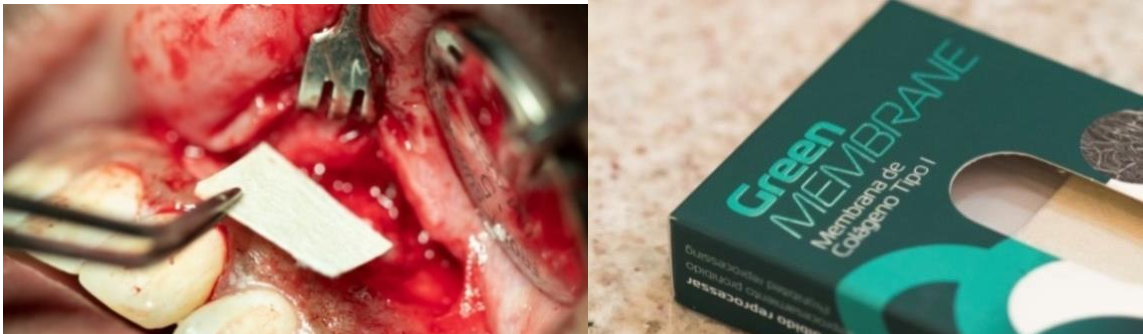acomodação do enxerto ósseo BioSS (Geistlich Pharma AG, Suíça) no interior da cavidade, de modo a preenchê-la totalmente (Figura 18). Depois do preenchimento da loja óssea com o enxerto, adaptou-se a membrana de colágeno tipo I green membrane (Regener Biomateriais Eireli, Curitiba) sobre a região (Figura 19).

**Figura 18** - Enxerto ósseo BioSS até o total preenchimento da loja cirúrgica.



Fonte: Próprio autor

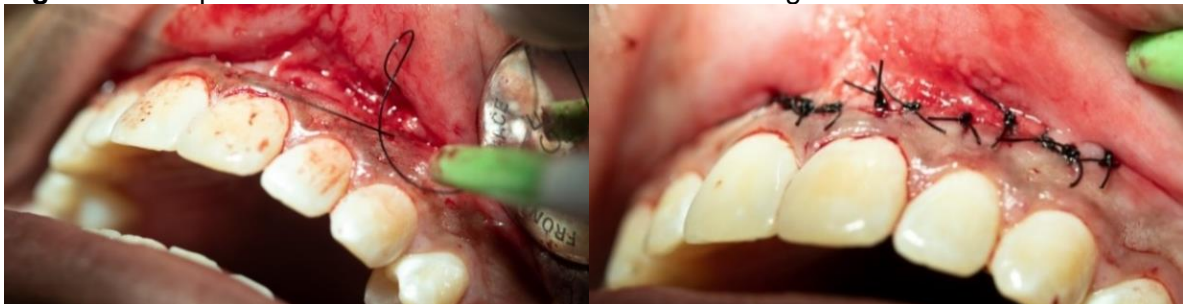**Figura 19** – Adaptação da membrana de colágeno tipo I, cobrindo todo o enxerto.



Fonte: Próprio autor.

Posteriormente o retalho foi reposicionado e adaptado para a realização da sutura, conforme observado na Figura 20, com auxílio da porta agulha e o fio de sutura de nylon 4.0 (Procare©, China) através pontos simples.

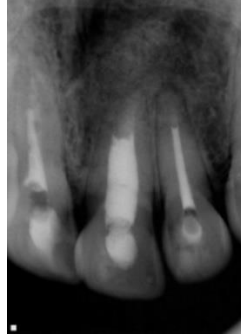**Figura 20** - Reposicionamento do retalho e sutura com fio agulhado.



Fonte: Próprio autor.

Com o retalho suturado, foi obtida uma radiografia periapical final, visto na Figura 21, que auxiliará no acompanhamento do caso.

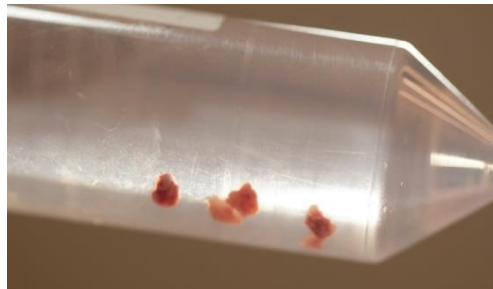
**Figura 21** - Radiografia final após a realização da apicectomia.



Fonte: Próprio autor.

É importante ressaltar que o tecido da lesão foi coletado e condicionado em um frasco de formol a 10% e enviado para realização do exame histopatológico reconfirmando o diagnóstico de granuloma periapical (Figura 22).

**Figura 22** – Material recolhido após a curetagem da lesão perirradicular, encaminhado para análise histopatológica.



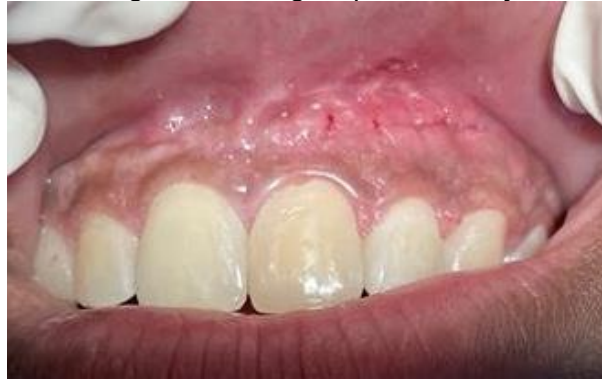Fonte: Próprio autor.

Por fim, foram feitas as recomendações pós-operatórias e a prescrição medicamentosa com Amoxicilina 500mg de 12/12h durante sete dias, nimesulida 100mg de 12/12 horas e paracetamol 750mg de 6/6 horas, durante 3 dias. O retorno foi marcado 7 dias após a cirurgia, para a remoção da sutura e reavaliação clínica.

A paciente foi comunicada da importância sobre o retorno para acompanhamento clínico e radiográfico no período de intervalo a cada 06 meses durante os dois anos após a execução da cirurgia.

Depois da remoção da sutura foi observado ausência de sinais e sintomas característicos de processo infeccioso, sem dor e a região apresentando excelente processo de cicatrização, conforme mostra a figura 23.

**Figura 23** - Região da cirurgia após a remoção da sutura.



Fonte: Próprio autor.

## DISCUSSÃO

O índice de sucesso no tratamento endodôntico apresentou um grande aumento nos últimos anos, devido à grande evolução técnico-científica. Embora isso, está sujeito a falhas, principalmente relacionadas à permanência de microrganismos no interior do SCR (PAVELSKI *et al.*, 2016). Portanto, a técnica cirúrgica endodôntica torna-se uma opção extremamente previsível, que deve ser encarada apenas como uma alternativa final para a preservação do elemento dental (LEONARDO; LEONARDO, 2017; PAVELSKI *et al.*, 2016).

Silva e Oliveira (2017) relatam que as principais indicações da cirurgia perirradicular são a fratura de instrumentos no interior do canal radicular (CR), impossibilitando o acesso a região infectada; presença de pino ou coroa protética; canal extremamente curvo dificultando o acesso à região apical; presença de corpo estranho; fratura radicular com envolvimento pulpar; extensa reabsorção radicular e lesões localizada no periápice, que não regredem após o tratamento convencional.

Segundo Pereira (2016), o elevado índice de sucesso da cirurgia perirradicular atualmente deve-se à tríade constituída pelo uso do microscópio cirúrgico, insertos ultrassônicos e cimentos biocerâmicos.

Lima e Dias (2020) mencionam o microscópio cirúrgico como uma ferramenta que passou a ser bastante utilizada na realização de cirurgias perirradiculares, pois proporciona uma melhora considerável na visão da área operada, auxiliando no planejamento, diagnóstico e tratamento. Isso porque a qualidade e quantidade de luz da fibra óptica favorece uma iluminação profunda, maximizando a visualização de estruturas anatômicas importantes.

Lira *et al.* (2017) relatam que o ultrassom foi introduzido no mercado com intuito de proporcionar agilidade e facilidade na terapia endodôntica, auxiliando no refinamento das cirurgias de acesso, retropreparo da porção apical radicular em cirurgias pararendodônticas, desobturação durante o retratamento do CR e remoção de retentores intrarradiculares.

Dentre os vários tipos e marcas comerciais, Bortoli (2019) sugere o ultrassom piezoelétrico seja o mais eficiente, o qual possui um cristal que muda de tamanho quando uma força elétrica é aplicada, e desta forma, há uma conversão em movimento de oscilação, com a produção de movimentos lineares sem gerar calor.

Reforçando a ideia de Bortoli (2019), Junior *et al.* (2022) afirmam que o ultrassom piezoelétrico é a melhor opção para cortar o osso e o ápice radicular, visto que apresenta inúmeras vantagens em relação a técnica convencional com brocas de alta rotação, devido a maior precisão no corte, preservação de estruturas anatômicas, melhor hemostasia, além de acelerar o processo de cicatrização.

Mendes *et al.* (2018) e Bortoli (2019) ressaltam que a última etapa da cirurgia perirradicular é o retropreparo, o qual é atualmente realizado com insertos ultrassônicos angulados. Esse inserto ultrassônico foi escolhido para usar no caso clínico, devido proporcionar um preparo com maior profundidade, segurança, precisão e controle do operador. Além disso, há melhor adaptação do material retro-obturador, menor desgaste e maior controle do corte através dessa técnica, que é menos invasiva.

Bortoli (2019) enfatiza a utilização de um inserto específico para cirurgia apical (Helse, Santa Rosa de Viterbo, São Paulo, Brasil), com o objetivo de remover o material obturador com maior facilidade, como por exemplo: o P1, P1M, PIT e P1C, os quais são utilizados de acordo com a inclinação e tamanho da raiz.

Giradir *et al.* (2012) e Lira *et al.* (2017) explicam que anteriormente a utilização dos insertos ultrassônicos, o corte da região apical era oblíquo, ou seja, em 45° em relação ao longo eixo dental, para uma melhor visualização do ápice excisado. Entretanto, havia muita exposição dentinária e posteriormente, reabsorção desse tecido exposto, fato esse que dificultava o vedamento apical. Atualmente, os insertos ultrassônicos propiciam um corte preciso e com cerca de 90° em relação ao longo eixo dental.

Em relação à técnica cirúrgica, Taschieri *et al.* (2016) e Calderón *et al.* (2021) descreveram que o retalho tem que proporcionar um acesso ideal, com boa

visibilidade e promover uma cicatrização sem complicações. Portanto, a fim de alcançar bons resultados nessa etapa, o cirurgião-dentista precisa ter o conhecimento teórico dos princípios básicos de confecção de retalho.

Calderón *et al.* (2021) demonstraram que a incisão intra-sulcular é considerada a abordagem tradicional para os casos de apicectomia, com a incisão horizontal na linha do sulco e com duas relaxantes. Apesar de proporcionar uma excelente visibilidade do campo, tem como principal desvantagem a possibilidade de retração gengival e reabsorção óssea, pois esse tipo de retalho envolve toda a papila dentária e tecido gengival. Portanto, a sugestão recai sobre a incisão submarginal (semi-lunar), essa técnica foi abordada no caso clínico com o intuito de preservar a papila interproximal e os tecidos periodontais, visando evitar complicações pós-operatória, sem comprometer a estética.

Laranjeira *et al.* (2020) acrescentam a possibilidade de osteotomia para melhorar o acesso após a divulsão dos tecidos, mas, isso deverá constar no planejamento pré-operatório. Conforme fora descrito por Mendes *et al.* (2018) e Craveiro *et al.* (2015), para remover a porção apical é necessário usar uma broca tronco-cônica carbide 701 (América Burr, Brasil) ou a broca *Zecrya* (Dentsply Maillefer- Suíça), pois proporciona um corte mais liso e preciso, em alta rotação sem refrigeração, sob constante irrigação com soro fisiológico estéril. Para isso, a broca deve estar posicionada em um ângulo de 90° em relação ao longo eixo do dente, com o intuito de prevenir reabsorção dentinária e diminuir a microinfiltração.

Dantas (2014) e Mendes *et al.* (2018) destacam em seus estudos que após o acesso à loja cirúrgica, a curetagem da lesão perirradicular é iniciada e posteriormente se remove cerca de 3 milímetros do ápice, para eliminar as ramificações desta região e assim, evitar a proliferação bacteriana.

Bueno *et al.* (2016) e Aydemir *et al.* (2013) descreveram que é imprescindível uma boa obturação e selamento do material obturador às paredes dos CR para evitar a colonização bacteriana e desta forma, quando indicada a cirurgia parodontológica a massa obturadora, composta por gutta-percha e cimento endodôntico precisam estar sem falhas e bem adaptada às paredes do CR.

Benetti *et al.* (2019) enfatizam que o material retro-obturador que apresenta atualmente as melhores propriedades é o cimento biocerâmico, pois possui excelentes características, como melhor adaptação, menor infiltração e radiodensidade. Além disso, tem o potencial de ajudar no processo de cicatrização,

com maior compatibilidade aos tecidos adjacentes, induzindo a formação de tecido duro. Uma das principais características deste material é a sua aplicação em região úmida.

Raghavendra *et al.* (2017) relatam que recentemente foi introduzido no mercado os cimentos biocerâmicos, com inúmeras vantagens em relação aos cimentos convencionais. Gomes *et al.* (2017) mencionam que os cimentos biocerâmicos podem ser classificados como bioinerte, biodegradável e bioativo, sendo compostos por hidroxiapatita, alumínio, silicato de cálcio, fosfato de cálcio, zircônia e vidro bioativo. Suas principais propriedades são biocompatibilidade, ação antibacteriana, ótima capacidade de vedação e PH alcalino.

Dentre os cimentos biocerâmicos, Jiratu *et al.* (2016) destacam o Mineral Trióxido Agregado (MTA; Dentsply Tulsa, Oklahoma, EUA), considerado o material de eleição e um dos primeiros cimentos biocerâmicos a ser desenvolvido pelo Prof. Mahamoud Torabinejad, na Universidade de Loma Linda (Califórnia, EUA). Este cimento foi comercializado primeiramente como ProRoot MTA (Dentsply Tulsa, Oklahoma, EUA) e no Brasil foi comercializado através da empresa Angelus (Londrina, Brasil).

Os cimentos biocerâmicos têm sido amplamente utilizados em perfurações, capeamento pulpar e processos de apicificação, que auxiliam na formação de tecido duro. No entanto, apesar das excelentes propriedades esse material possui um longo tempo de presa, dificuldade de manuseio e manchamento dentário (MACHADO *et al.*, 2021).

Diante disso, como forma de sanar estes problemas, foi desenvolvido o NeoMTA Plus (Avalon Biomed, Houson, TX, USA). Nessa composição o óxido de bismudo foi substituído pelo óxido de tântalo, melhorando o tempo de presa e evitando a descoloração dentária. Atualmente, há várias marcas comerciais deste produto como MTA Angelus, MTA Repair Hp que possui alta plasticidade e facilitando a manipulação e inserção e o MTA-Fillapex que é um cimento obturador já manipulado facilitando sua inserção (GOKTURK *et al.*, 2019).

Pereira (2016) defende a utilização dos cimentos biocerâmicos, sendo o material retro-obturador de eleição o MTA, pois além de fornecer propriedades excelentes ele promove o selamento da região apical alcançando resultados satisfatórios, radiopacidade, bom tempo de presa, boa adesão mesmo sob umidade,

além de evitar a entrada de microrganismo e acelerar a reparação tecidual, assim como, o processo de cicatrização.

A literatura também descreve outras marcas de cimentos biocerâmicos encontrados no mercado que podem ser usados na cirurgia parodontológica, como Biodentine (Septodont, Saint Maur des Fossés, France), composto por silicato tricálcio, óxido de zircônio, carbonato de cálcio e cloreto de cálcio. Esse produto apresenta propriedades similares ao MTA e foi desenvolvido para suprir as limitações do MTA. Tem como principal vantagem melhor propriedade de manipulação, resistência à compressão, capacidade de vedação, microdureza, resistência à flexão, menor tempo de presa e capacidade de vedação, justificando assim o uso desse material no relato de caso mencionado anteriormente (RAJASEKHARAN *et al.*, 2021).

Outro material citado é o BioAggregate (Innovative BioCeramix Inc., Vancouver, Columbia Britânica, Canadá), sua composição é a base de silicato tricálcio. É biocompatível, antimicrobiano e apresenta propriedades químicas similares ao MTA, mas se diferem devido a retirada do alumínio e bismuto com o objetivo de diminuir os efeitos tóxicos. E por apresentar limitações mecânicas faz com que o seu uso não substitua MTA em algumas situações (KHALIL; EID, 2013).

## **CONCLUSÃO**

A modalidade cirúrgica de apicectomia com obturação retrógrada é uma alternativa segura e eficaz para a permanência do elemento dental na cavidade oral, desde que a sua indicação seja correta, bem delineada e planejada, além de utilizar recursos que aumentaram o índice de sucesso, como o microscópio operatório, insertos ultrassônicos e cimentos biocerâmicos. Além disso, o período de preservação é uma etapa primordial, pois é possível acompanhar a regressão total dos sinais e sintomas clínicos e radiográficos.

## REFERÊNCIAS

- ARANGO, Daniela Villareal; MANOTAS, Jacobo Ramos; CABALLERO, Antonio Diaz. Apicectomia y obturación retrógrada como tratamiento de um granuloma periapical. **Rev Fac Odontol Univ Antioq**, v.28, n.1, p.203-209, 2016. Disponível em: <https://revistas.udea.edu.co/index.php/odont/article/download/23338/2078395/2/0>. Acesso em: 07.set.2022
- AYDEMIR, Seda *et al.* Evaluation of two different root-end cavity preparation techniques: A scanning electron microscope study. **European journal of dentistry**, v. 7, n. 02, p. 186-190, 2013. Disponível em: <https://www.thiemeconnect.com/products/ejournals/abstract/10.4103/1305-7456.110168>. Acesso em: 07.set.2022.
- BENETTI, Francine *et al.* Cytotoxicity and biocompatibility of a new bioceramic endodontic sealer containing calcium hydroxide. **Brazilian oral research**, v. 33 , n 42, 2019. doi:10.1590/1807-3107bor-2019.vol33.0042. Disponível em: <https://www.scielo.br/j/bor/a/DhsNtpyxZQPtsndgXwpybDB/?lang=en>. Acesso em: 15.ago.2022
- BORTOLI, Natália Angela. **Uso de ultrassom em endodontia**. Tese (Graduação). Universidade Federal do Rio Grande do Sul. Porto Alegre, p. 9-38, 2019. Disponível em: <https://www.lume.ufrgs.br/handle/10183/206104>. Acesso em:15.ago.2022.
- BUENO, Carlos Roberto Emereciano *et al.* Biocompatibility and biomineralization assessment of bioceramic epoxy and calcium hydroxide - based sealers. **Braz. Oral Res**, v.30, n.1, p.81; 2016. Disponível em: <https://www.scielo.br/j/bor/a/n9QSj5f6KXRqcN88kVpFMPS/?lang=en>. Acesso em 20.jun.2022.
- CAMPOS, Celso Neiva; CAMPOS, Alloma de Souza Oliveira; BELLEI, Michelle da Conceição. Tecnologia a serviço da Endodontia: avanços no diagnóstico e tratamento de canais radiculares. **HU rev**, p. 55-61, 2018. Disponível em: <https://pesquisa.bvsalud.org/portal/resource/pt/biblio-986441>. Acesso em: 15.ago.2022.
- CALDERÓN, Adriana Castro *et al.* Influence of incision on periodontal parameters after apical surgery: a meta-analysis. **Clinical oral investigations**, v. 25, n.7, p. 4495-4506, 2021. doi:10.1007/s00784-020-03761-z. . Disponível em: <https://pubmed.ncbi.nlm.nih.gov/33387031/>. Acesso em: 20.ago.2022.
- CRAVEIRO, Marco André *et al.* Influence of coronal restoration and root canal filling quality on periapical status: clinical and radiographic evaluation. **Journal of endodontics**, v. 41, n. 6, p. 836-840, 2015. Disponível em: <https://pubmed.ncbi.nlm.nih.gov/25799533/>. Acesso em: 15.mar.2022.
- DANTAS, Renata Moura Xavier *et al.* Enucleação de cisto radicular maxilar associado à apicectomia: relato de caso. **Revista de Cirurgia e Traumatologia Buco-maxilo-facial**, v. 14, n. 3, p. 21-26, 2014. Disponível em: [http://revodonto.bvsalud.org/scielo.php?script=sci\\_arttext&pid=S1808-52102014000300004](http://revodonto.bvsalud.org/scielo.php?script=sci_arttext&pid=S1808-52102014000300004). Acesso em: 08.set.2021.



ESTRELA, Carlos *et al.* Characterization of successful root canal treatment. **Brazilian dental journal**, v. 25, p. 3-11, 2014. Disponível em: <https://www.scielo.br/j/bdj/a/RRLW7WLZjxY3gWSHVwSqFyM/abstract/?lang=en>. Acesso em: 08.ago.2022.

GIRARDI, Gaspar Vinicius *et al.* Influência do ângulo de corte radicular na microinfiltração apical, comparando duas técnicas de apicetomia na cirurgia paraendodôntica. **Revista da Faculdade de Odontologia-UPF**, v. 17, n. 1, 2012. Disponível em: <http://seer.upf.br/index.php/rfo/article/view/2544>. Acesso em: 01.set.2022.

GOKTURK, Hakan *et al.* Evaluation of the dislodgement resistance of bioceramic reparative cements placed in a retrograde cavity using a diferente technique. **Brazilian Journal of Oral Sciences**, v. 18, p. e191600-e191600, 2019. Disponível em: <https://periodicos.sbu.unicamp.br/ojs/index.php/bjos/article/view/8657393>. Acesso em: 08.ago.2022.

GOMES, T. C. *et al.* OCCI o17-Cirurgia de apicectomia e obturação retrógrada com MTA em indivíduo com fissura labiopalatina. **Archives of health investigation**, v. 6, p. 145-147, 2017. Disponível em: <https://www.archhealthinvestigation.com.br/ArchHI/article/view/2511>. Acesso em: 10.jul.2022.

JITARU, Stefan *et al.* The use of bioceramics in endodontics - literature review. **Clujul medical**, vol. 89, n. 4, p. 470-473, 2016. doi:10.15386/cjmed-612. Disponível em: <https://pubmed.ncbi.nlm.nih.gov/27857514/>. Acesso em: 20.ago.2022

JUNIOR, Wilson Trevisan *et al.* Exodontia de dente incluso. **Editora chefe Prof<sup>a</sup> Dr<sup>a</sup> Antonella Carvalho de Oliveira Editora executiva Natalia Oliveira Assistente editorial**, p. 34, 2022. Disponível em: [https://www.academia.edu/download/86117370/Projeto\\_arquitetonico\\_e\\_a\\_relacao\\_com\\_o\\_lugar\\_nas\\_obras\\_de\\_Paulo\\_Mendes\\_da\\_Rocha\\_1958\\_2000.pdf](https://www.academia.edu/download/86117370/Projeto_arquitetonico_e_a_relacao_com_o_lugar_nas_obras_de_Paulo_Mendes_da_Rocha_1958_2000.pdf). Acesso em: 05.set.2022.

KHALIL Waafa, EID Nf. Biocompatibility of BioAggregate and mineral trioxide aggregate on the liver and kidney. **Int Endod J**. v. 46, n. 8, p. 730-737, 2013. doi:10.1111/iej.12050. Disponível em: <https://onlinelibrary.wiley.com/doi/abs/10.1111/iej.12050>. Acesso em: 20.ago.2022.

LARANJEIRA, Arthur Camillo de Souza; **Cirurgia paraendodôntica associada a fotodinâmica**. Tese (Especialização). Faculdade de Tecnologia de Sete Lagoas-FACSET. Recife, p. 1-22, 2017. Disponível em: <https://faculdadefacsete.edu.br/monografia/files/original/4f72a21fb4ba5e4901694d619774fd1c.pdf>. Acesso em: 09.set.2021

LARANJEIRA, Lia Mayra Araújo *et al.* Tratamento de cisto radicular: uma abordagem multidisciplinar. **Brazilian Journal of Health Review**, v. 3, n. 3, p. 6925-6941, 2020. Disponível em: <https://www.brazilianjournals.com/index.php/BJHR/article/view/12203>. Acesso em: 02.ago.2022.

LEONARDO, Mario Roberto; LEONARDO, Renato de Toledo. Tratamento de canais radiculares: avanços técnicos e biológicos de uma endodontia minimamente invasiva em nível apical e periapical. **Editorial Artes Médicas Ltda.** São Paulo, p. 220-233, 2017.

LIMA, Sayasy Sousa; DIAS, Mickaela Glendha Sousa. Microscopia na endodontia: A importância do microscópio operatório na endodontia. **Revista Cathedral**, v. 2, n. 1, p. 1-12, 2020. Disponível em: <http://cathedral.ojs.galoa.com.br/index.php/cathedral/article/view/39>. Acesso em: 22.jul.2022.

LIRA, Larissa Beatriz Amaral de *et al.* Ultrassom e suas aplicações na endodontia: revisão de literatura. **Revista da AcBO-ISSN 2316-7262**, v. 7, n. 2, 2017. Disponível em: <http://www.rvacbo.com.br/ojs/index.php/ojs/article/view/370>. Acesso em: 18.jun.2022.

LOPES, Hélio Pereira; JUNIOR, José Freitas Siqueira. **Endodontia biologia e técnica**. 4 ed. Rio de Janeiro: Elsevier, 2015. Disponível em: <http://abojf.com.br/sistema/statics/blog/789Cap%C3%ADtulo%20livro%20Lopes%20&%20Siqueira.pdf>. Acesso em: 09.set.2021.

MACHADO, Nathália Evelyn da Silva *et al.* Biomateriais usados na revascularização pulpar: revisão de literatura. **Research, Society and Development**, v. 10, n. 1, p. e55410112017-e55410112017, 2021. Disponível em: <https://rsdjournal.org/index.php/rsd/article/view/12017>. Acesso em: 18.jul.2022

MENDES, Camila Almeida Nascimento *et al.* Cirurgia parendodôntica: dupla apicectomia e obturação simultânea ao ato cirúrgico. **Unifunec Ciências da Saúde e Biológicas**, v. 2, n. 4, 2018. Disponível em: <https://seer.unifunec.edu.br/index.php/rfce/article/view/3309>. Acesso em: 20.mai.2022.

MENDES, Camila Almeida Nascimento *et al.* Tratamento cirúrgico de lesão periapical: relato de caso. **Unifunec Ciências da Saúde e Biológicas**, v. 3, n. 5, 2019. Disponível em: <https://seer.unifunec.edu.br/index.php/rfce/article/view/3415>. Acesso: 25.jun.2022.

PAVELSKI, Maicon Douglas *et al.* Cirurgia paraendodôntica: relato de caso. **RGO. Revista Gaúcha de Odontologia (Online)**, v. 64, n. 4, p. 460-466, 2016. Disponível em: <https://www.scielo.br/j/rgo/a/TCHRmVk3ThWY8SPQzpr9fXp/abstract/?lang=en>. Acesso em: 18.jul.2022.

PEREIRA, Leandro. A resolução de uma infecção endodôntica persistente através do sinergismo entre a Microscopia Operatória, o Ultrassom e o uso do MTA na Microcirurgia Periapical. **Ciência y tecnologia**, p. 1-6, 2016. Disponível em: <https://angelus.ind.br/assets/uploads/2020/12/CC021-A-resolucao-de-uma-infeccao-endodontica-persistente-atraves-do-sinergismo-entre-a-Microscopia-Operatoria-o-Ultrassom-e-o-uso-do-MTA-na-Microcir.pdf>. Acesso em: 09.set.2021.

RAGHAVENDRA, Srinidhi Surya *et al.* Bioceramics in endodontics—a review. **Journal of Istanbul University Faculty of Dentistry**, v. 51, n. 3, p. 1-128, 2017.

Disponível em: <https://www.ncbi.nlm.nih.gov/pmc/articles/PMC5750835/>. Acesso em: 20.jul.2022.

RAJASEKHARAN, Sivaprakash *et al.* Biodentine™ material characteristics and clinical applications: a 3 year literature review and update. **European Archives of Paediatric Dentistry**, v. 19, n. 1, p. 1-22, 2018. Disponível em: <https://link.springer.com/article/10.1007/s40368-018-0328-x>. Acesso em: 08.ago.2022.

SILVA, Jaislla Suellen; OLIVEIRA, Renato Victor. Cirurgia para-endodôntica: relato de caso clínico. **Uningá Review**, v. 29, n. 1, 2017. Disponível em: <https://revista.uninga.br/uningareviews/article/view/1926>. Acesso em: 25.abr.2022.

SOUSA, Vinícius Caixeta de *et al.* Tratamento do insucesso endodôntico. **ROBRAC**, Goiás, v. 27, n. 80, p. 44-48, 2018. Disponível em: <https://www.robrac.org.br/seer/index.php/ROBRAC/article/view/1212>. Acesso em: 10.abr.2022.

STEFPOULOS, Spyridon; TZANETAKIS, Giorgos; KONTAKIOTIS, Evangelos G. Kontakiotis. Non-surgical retreatment of a failed apicoectomy without retrofilling using white mineral trioxide aggregate as an apical barrier. **Brazilian dental journal**, v. 23, n. 2, p. 167-171, 2012. Disponível em: <https://www.scielo.br/j/bdj/a/hF3WVtGWD3qn9T6c9JTbkks/?lang=en>. Acesso em: 15.abr.2022.

TASCHIERI, Silvio *et al.* Does the Papilla Preservation Flap Technique Induce Soft Tissue Modifications over Time in Endodontic Surgery Procedures?. **Journal of endodontics**, v. 42, n. 8, p. 1191-1995, 2016. doi:10.1016/j.joen.2016.05.003. Disponível em: <https://www.sciencedirect.com/science/article/pii/S0099239916302278>. Acesso em: 03.set.2022.

## ANEXO A – Aprovação da pesquisa pelo Comitê de Ética em Pesquisa (CEP)

UNIDADE DE ENSINO  
SUPERIOR DOM BOSCO -  
UNDB



### PARECER CONSUBSTANCIADO DO CEP

#### DADOS DO PROJETO DE PESQUISA

**Título da Pesquisa:** APICECTOMIA COMO MODALIDADE CIRÚRGICA: relato de caso

**Pesquisador:** Alex Sandro Mendonça Leal

**Área Temática:**

**Versão:** 2

**CAAE:** 57488522.7.0000.8707

**Instituição Proponente:** COLEGIO DOM BOSCO LTDA

**Patrocinador Principal:** Financiamento Próprio

#### DADOS DO PARECER

**Número do Parecer:** 5.435.311

#### Apresentação do Projeto:

Mesmo com a evolução tecnológica, a terapia endodôntica pode resultar em insucesso e a principal causa disso pode estar relacionada a fatores microbianos presente no sistema de canais radiculares. Mesmo assim, em casos de falha do tratamento endodôntico, a primeira opção para a manutenção do elemento dental na cavidade oral se dá através do tratamento conservador não cirúrgico, como por exemplo, o retratamento endodôntico. Como última modalidade em caso de falha da terapia, pode-se indicar a cirurgia parendodôntica, que apresentou uma grande evolução da técnica, principalmente no que diz respeito à implementação de insertos ultrassônicos, microscópio cirúrgico e dos cimentos biocerâmicos, fato que possibilitou um grande potencial para o êxito do tratamento. O objetivo desse estudo é apresentar um caso clínico de insucesso no tratamento endodôntico com indicação de cirurgia parendodôntica, na modalidade apicectomia com obturação retrógrada, como forma de manutenção do elemento dental na cavidade oral. Será incluído nesse estudo paciente com ápice fechado, sem comprometimento sistêmico, com ausência de quadro agudo e infecção local. E excluído, paciente com ápice aberto, comprometido sistemicamente, com quadro agudo e infecção local. Além da

**Endereço:** Avenida Colares Moreira, nº 443, Prédio Norte, Térreo, Sala CEP

**Bairro:** Renascença

**CEP:** 65.075-441

**UF:** MA

**Município:** SAO LUIS

**Telefone:** (98)4009-7074

**E-mail:** cep@undb.edu.br

UNIDADE DE ENSINO  
SUPERIOR DOM BOSCO -  
UNDB



Continuação do Parecer: 5.435.311

necessidade da avaliação prévia através da anamnese, exame físico-clínico, testes semiotécnicos, radiografia periapical e panorâmica para planejar o tratamento do caso em questão. Após avaliar os dados, o paciente será encaminhado para fazer a apicectomia com obturação retrógrada, em que será removida a lesão periapical, em seguida removerá aproximadamente 3 milímetros do ápice, e posteriormente o preparo da retrocavidade e inserção de material retro-obturador. Assim, esse estudo agregará maiores conhecimentos sobre a temática e contribuirá com a comunidade científica.

As informações elencadas nos campos “ Apresentação do Projeto” foram retiradas do arquivo informações Básicas da Pesquisa (PB\_INFORMAÇÕES\_BÁSICAS\_DO\_PROJETO\_1901168.pdf, de 05/05/2022).

**Objetivo da Pesquisa:**

Objetivo Primário:

Apresentar um caso clínico de cirurgia parestodôntica, na modalidade apicectomia com obturação retrógrada, como forma de manutenção do elemento dental na cavidade oral.

Objetivo Secundário:

Demonstrar as principais indicações e contraindicações da cirurgia parestodôntica. Enfatizar o avanço tecnológico desta modalidade de tratamento, como os cimentos biocerâmicos, insertos ultrassônicos, microscópio cirúrgico e tomografia computadorizada Cone Beam. Descrever a técnica cirúrgica de apicectomia com a finalidade de preservar o elemento dental.

As informações elencadas nos campos “ Objetivo” foram retiradas do arquivo informações Básicas da Pesquisa (PB\_INFORMAÇÕES\_BÁSICAS\_DO\_PROJETO\_1901168.pdf, de 05/05/2022).

**Avaliação dos Riscos e Benefícios:**

Riscos:

Riscos pequenos ao paciente poderão ocorrer, porém sem maiores danos ou problemas de maior gravidade e será inerente ao ato cirúrgico, como dor, hematoma, que poderá ser controlado através controle pós-operatório através da medicação.

Benefícios:

**Endereço:** Avenida Colares Moreira, nº 443, Prédio Norte, Térreo, Sala CEP  
**Bairro:** Renascença **CEP:** 65.075-441  
**UF:** MA **Município:** SAO LUIS  
**Telefone:** (98)4009-7074 **E-mail:** cep@undb.edu.br

**UNIDADE DE ENSINO  
SUPERIOR DOM BOSCO -  
UNDB**



Continuação do Parecer: 5.435.311

Como benéficos podemos citar a regressão da lesão após o procedimento cirúrgico bem como a formação de tecido ósseo na região apical com o intuito de manter do elemento dental na cavidade oral

As informações elencadas nos campos “ Avaliação dos riscos e benefício” foram retiradas do arquivo informações Básicas da Pesquisa (PB\_INFORMAÇÕES\_BÁSICAS\_DO\_PROJETO\_1901168.pdf, de 05/05/2022).

**Comentários e Considerações sobre a Pesquisa:**

Estudo nacional e unicêntrico prospectivo, não randomizado. . Caráter acadêmico, realizado para obtenção do título de Cirurgião-Dentista. País de origem: Brasil. Número de participantes incluídos no Brasil e no mundo: 1. Centros de pesquisa no Brasil. Previsão de início:10/08/2022 e encerramento do estudo:10/08/2022

**Considerações sobre os Termos de apresentação obrigatória:**

Vide campo “Conclusões ou Pendências e Lista de Inadequações”.

**Recomendações:**

Vide campo “Conclusões ou Pendências e Lista de Inadequações”.

**Conclusões ou Pendências e Lista de Inadequações:**

As considerações trabalhadas no parecer anterior foram atendidas.

**Considerações Finais a critério do CEP:**

Ressalta-se que cabe ao pesquisador responsável encaminhar relatórios parciais e final da pesquisa, por meio da Plataforma Brasil, via notificação do tipo “ relatório” para que sejam devidamente apreciadas no CEP, conforme Norma Operacional CNS nº 001/13.

**Este parecer foi elaborado baseado nos documentos abaixo relacionados:**

Tipo Documento	Arquivo	Postagem	Autor	Situação
Informações Básicas do Projeto	PB_INFORMAÇÕES_BÁSICAS_DO_PROJETO_1901168.pdf	05/05/2022 18:04:14		Aceito
TCLE / Termos de Assentimento / Justificativa de Ausência	TCLE.pdf	05/05/2022 18:03:36	Alex Sandro Mendonça Leal	Aceito

**Endereço:** Avenida Colares Moreira, nº 443, Prédio Norte, Térreo, Sala CEP

**Bairro:** Renascença **CEP:** 65.075-441

**UF:** MA **Município:** SAO LUIS

**Telefone:** (98)4009-7074

**E-mail:** cep@undb.edu.br

UNIDADE DE ENSINO  
SUPERIOR DOM BOSCO -  
UNDB



Continuação do Parecer: 5.435.311

Projeto Detalhado / Brochura Investigador	TCC.pdf	05/05/2022 18:03:26	Alex Sandro Mendonça Leal	Aceito
Folha de Rosto	FolhaDeRostoAssinada.pdf	05/03/2022 10:12:31	Alex Sandro Mendonça Leal	Aceito

**Situação do Parecer:**

Aprovado

**Necessita Apreciação da CONEP:**

Não

SAO LUIS, 27 de Maio de 2022

---

**Assinado por:**  
**Johnny Ramos do Nascimento**  
**(Coordenador(a))**

**Endereço:** Avenida Colares Moreira, nº 443, Prédio Norte, Térreo, Sala CEP  
**Bairro:** Renascença **CEP:** 65.075-441  
**UF:** MA **Município:** SAO LUIS  
**Telefone:** (98)4009-7074 **E-mail:** cep@undb.edu.br

## ANEXO B – Termo de Consentimento Livre e Esclarecido

CENTRO UNIVERSITÁRIO UNIDADE DE ENSINO SUPERIOR DOM BOSCO

### TERMO DE CONSENTIMENTO LIVRE E ESCLARECIDO (PARA MAIORES DE 18 ANOS OU EMANCIPADOS)

Convidamos o (a) Sr. (a) para participar como voluntário (a) da pesquisa “Apicectomia como modalidade cirúrgica: relato de caso”, que está sob a responsabilidade do (a) pesquisador (a) Alana Almeida Couto, com endereço localizado na Rua: N. Sra da Vitória, Residencial Colinas, Turu, 65068-380 – Telefone (94) 98404-5021; e-mail: allanaalmeidacouto@gmail.com. E está sob a orientação do Professor Dr<sup>o</sup> Alex Sandro Mendonça Leal; Telefone: (98) 98111-6392; e-mail: alexleal@undb.edu.br.

Todas as suas dúvidas podem ser esclarecidas com o responsável desta pesquisa. Apenas quando todos os esclarecimentos forem dados e você concorde com a realização do estudo, pedimos que rubriche as folhas e assine ao final deste documento, que está em duas vias. Uma via lhe será entregue e a outra ficará com o pesquisador responsável.

Você estará livre para decidir participar ou recusar-se. Caso não aceite participar, não haverá nenhum problema, desistir é um direito seu, bem como será possível retirar o consentimento em qualquer fase da pesquisa, também sem nenhuma penalidade.

#### INFORMAÇÕES SOBRE A PESQUISA:

➤ **Descrição da pesquisa:**

O objetivo principal deste estudo é manter o dente na cavidade bucal, pois o tratamento endodôntico realizado anteriormente ainda não apresentou a cura completa do processo infeccioso localizado na raiz do dente e desta forma, é necessária a realização de uma pequena cirurgia para completar a limpeza do canal. Esta cirurgia é relativamente simples e segura, executada com frequência em outros pacientes e no próprio consultório. Esta cirurgia visa remover a parte final da raiz do dente infeccionado que não curou com o tratamento de canal que havia sido realizado anteriormente, entretanto, durante a realização da cirurgia, o método é indolor, com aplicação de anestesia semelhante à usada em procedimentos de rotina do consultório, como restaurações, tratamentos de canal etc. Após a sua realização, é fundamental a utilização de analgésicos e anti-inflamatórios por um curto período (até três dias) para controle da dor, quando necessário. Antes da realização da cirurgia, será necessário requisitar exames de rotina laboratoriais, como por exemplo, exame de sangue e também exames de imagem como radiografia e tomografia computadorizada, porém, sem custo algum para o paciente. Este procedimento cirúrgico é realizado em alguns casos que o processo infeccioso não regride após o tratamento, mesmo quando realizado de forma adequada e correta, sendo importante nestes casos, pois o dente não é extraído.

➤ **Esclarecimento do período de participação do voluntário na pesquisa, início, término e número de visitas para a pesquisa.**

O procedimento cirúrgico será realizado no ano de 2022, sendo necessária uma visita inicial no consultório para a realização de exame clínico detalhado e requisição de exames laboratoriais e de imagem (radiografia e tomografia). Após esta etapa, mais uma visita será necessária para o procedimento cirúrgico. A terceira visita será realizada uma semana após para a remoção da sutura e reavaliação do caso. Retornos periódicos serão essenciais para o acompanhamento do caso, com retorno de 6 em 6 meses no primeiro ano após o procedimento, e pelo menos uma vez ao ano até período de 2 anos após a realização da cirurgia. Convém observar que qualquer situação de



desconforto ou intercorrência, o paciente poderá solicitar uma visita para avaliação, independente do momento.

➤ **RISCOS diretos para o voluntário**

Riscos pequenos ao paciente poderão ocorrer, porém sem maiores danos ou problemas de maior gravidade e será inerente (ligado) ao ato cirúrgico, como dor, hematoma, que poderá ser controlado através controle pós-operatório através da medicação.

➤ **BENEFÍCIOS diretos e indiretos para os voluntários.**

Como benéficos podemos citar a cura completa do processo infeccioso e a manutenção estética e funcional do elemento dental.

Todas as informações desta pesquisa são confidenciais e serão divulgadas apenas em eventos ou publicações científicas, não havendo identificação dos voluntários, a não ser entre os responsáveis pelo estudo, sendo assegurado o sigilo sobre a sua participação. Os dados coletados nesta pesquisa, prontuário odontológico que inclui anamnese onde será descrito as informações do paciente, exames de imagem e fotos do pré-operatório e pós-operatório, ficarão armazenados em arquivos de computador e prontuário odontológico, sob a responsabilidade de Alana Almeida Couto e do Professor Orientador Dr<sup>o</sup> Alex Mendonça, pelo período mínimo de 5 anos.


Nenhum um valor será pago e nem será cobrado ao paciente para participar desta pesquisa, pois a aceitação é voluntária, mas fica também garantida a indenização em casos de danos, decorrentes da participação na pesquisa, conforme decisão judicial ou extra-judicial. Se houver necessidade, as despesas para a sua participação serão assumidas pelos pesquisadores (transporte, alimentação e dos custos dos exames laboratoriais e de imagem) assim como será oferecida assistência integral, imediata e gratuita, pelo tempo que for necessário em caso de quaisquer danos decorrentes que possam ocorrer durante e após a realização desta pesquisa.

Em caso de dúvidas relacionadas aos aspectos éticos deste estudo, você poderá consultar o Comitê de Ética em Pesquisa – CEP/UNDB no endereço: Rua Av. Colares Moreira, N<sup>o</sup> 443 Jardim Renascença São Luís-MA – CEP: 65075-441 Telefone: (98) 40097070 / Site: [www.undb.edu.br](http://www.undb.edu.br).

  
 (assinatura do pesquisador)

**CONSENTIMENTO DA PARTICIPAÇÃO DA PESSOA COMO VOLUNTÁRIO (A)**

Eu, Fernanda Avelino Ferraz, CPF 60798134321, abaixo assinado pela pessoa por mim designada, após a leitura (ou a escuta da leitura) deste documento e de ter tido a oportunidade de conversar e ter esclarecido as minhas dúvidas com o pesquisador responsável, concordo em participar do estudo “Apicectomia como modalidade cirúrgica: Relato de caso” como voluntário (a). Fui devidamente informado (a) e esclarecido (a) pelo (a) pesquisador (a) sobre a pesquisa, os procedimentos nela envolvidos, assim como os possíveis riscos e benefícios decorrentes de minha participação. Foi-me garantido que posso retirar o meu consentimento a qualquer momento, sem que isto leve a qualquer penalidade.

  
 Assinatura do participante/responsável legal

Presenciamos a solicitação de consentimento, esclarecimentos sobre a pesquisa e o aceite do voluntário em participar. (02 testemunhas não ligadas à equipe de pesquisadores):

Nome: <i>Ariane Carvalho</i>	Nome: <i>William de A. S. da Cruz</i>
Assinatura: <i>Ariane</i>	Assinatura: <i>William</i>